

# HEAD AND NECK 3

RJ

## РОССИЙСКИЙ ЖУРНАЛ ГОЛОВА И ШЕЯ

ЖУРНАЛ ФЕДЕРАЦИИ СПЕЦИАЛИСТОВ ПО ЛЕЧЕНИЮ ЗАБОЛЕВАНИЙ ГОЛОВЫ И ШЕИ

俄罗斯头颈期刊 头颈疾病治疗专业协会期刊

16

**ПРОДУКТИВНЫЙ ПЕРИОСТИТ НИЖНЕЙ  
ЧЕЛЮСТИ У ДЕТЕЙ**

PRODUCTIVE PERIOSTITIS OF THE MANDIBLE IN CHILDREN

儿童下颌骨生产性骨膜炎

54

**АЛГОРИТМ ХИРУРГИЧЕСКОГО ЛЕЧЕНИЯ  
ПРИ ОПУХОЛИ ПОТТА**

ALGORITHM OF SURGICAL TREATMENT OF THE POTT'S TUMOR

POTT肿瘤的手术治疗算法

61

**ЭТАПЫ ИЗГОТОВЛЕНИЯ ХИРУРГИЧЕСКИХ  
ШАБЛОНОВ И ИХ ПРИМЕНЕНИЕ В СЛОЖНЫХ  
КЛИНИЧЕСКИХ СЛУЧАЯХ**

STAGES OF THE SURGICAL TEMPLATES MANUFACTURING  
AND THEIR APPLICATION IN COMPLEX CLINICAL CASES

制造手术模板的阶段及其在复杂临床病例中的应用

И ДРУГОЕ/ ET ALL

№3/ТОМ 8/2020

# HEAD AND NECK 3

RJ

## ГОЛОВА И ШЕЯ

ЖУРНАЛ ФЕДЕРАЦИИ СПЕЦИАЛИСТОВ ПО ЛЕЧЕНИЮ ЗАБОЛЕВАНИЙ ГОЛОВЫ И ШЕИ  
ALL-RUSSIAN FEDERATION OF THE SPECIALISTS IN HEAD & NECK DISEASES

ISSN 2414-9713 (Online)

ISSN 2310-5194 (Print)

俄罗斯头颈期刊 头颈疾病治疗专业协会期刊

### Медицинский рецензируемый журнал

Авторы подтверждают, что не имеют конфликта интересов  
Публикуемые материалы соответствуют международно признанным этическим принципам

#### Тематика журнала:

ангиохирургия  
анестезиология  
дерматология  
нейрохирургия  
онкология  
оториноларингология  
офтальмология  
пластическая хирургия  
Радиотерапия  
стоматология  
челюстно-лицевая хирургия  
эндокринология

#### Главный редактор

**И.В. Решетов**, академик РАН, д.м.н., профессор

**Заведующий редакцией:** Н.В. Иванов

**Переводчик:** Н.В. Деньгина

#### Учредитель и Издатель:

Общероссийская общественная организация  
«Федерация специалистов по лечению заболеваний  
голова и шеи»

### РЕДАКЦИЯ ЖУРНАЛА

**РЕШЕТОВ И.В.**

главный редактор, академик РАН, д.м.н.,  
профессор, ФГАОУ ВО Первый МГМУ им. И.М. Сеченова  
(Сеченовский университет), Академия постдипломного  
образования ФГБУ ФНКЦ ФМБА России, Москва, Россия

**JATIN P. SHAN**

зам. главного редактора, д.м.н. профессор, Нью-Йорк, США

**ДРОБЫШЕВ А.Ю.**

зам. главного редактора, д.м.н. профессор,  
ФГБОУ ВО «МГМСУ им. А.И. Евдокимова», Москва, Россия

**ГРАЧЕВ Н.С.**

научный редактор, д.м.н., ФГБУ «НМИЦ ДГОИ  
им. Дмитрия Рогачева», Москва, Россия

**СВЯТОСЛАВОВ Д.С.**

научный редактор, к.м.н., ФГАОУ ВО Первый МГМУ  
им. И.М. Сеченова (Сеченовский университет), Москва, Россия

**ПРЯНИКОВ П.Д.**

ответственный секретарь, к.м.н., зав. ЛОР-отделением  
РДКБ МЗ РФ, Москва, Россия

**КАСТЫРО И.В.**

к.м.н., секретарь Федерации специалистов по лечению заболеваний  
голова и шеи, Медицинский институт РУДН, Москва, Россия

Сайт Федерации <http://headneckfdr.ru>

Сайт журнала <https://hnj.science>



Общероссийская общественная организация  
**Федерация специалистов  
по заболеваниям  
органов головы и шеи**

Сайт конгресса [headneckcongress.ru](http://headneckcongress.ru)

[headneckconco.ru](http://headneckconco.ru)

Журнал входит в базу [Google Scholar](https://scholar.google.com/),  
[elibrary.ru](http://elibrary.ru)

Журнал включен в Перечень рецензируемых научных изданий, в которых должны быть опубликованы основные научные результаты диссертаций на соискание ученой степени кандидата наук, на соискание ученой степени доктора наук (вступил в силу 01.12.2015).

Журнал входит в базу [Google Scholar](https://scholar.google.com/), [elibrary.ru](http://elibrary.ru).

#### Адрес редакции:

Москва, ул. Беговая, д.24, офис. 2  
Тел. (факс): (495) 544-85-09  
E-mail: [headneck@inbox.ru](mailto:headneck@inbox.ru)

#### Размещение рекламы:

Н.И. Каляева  
Тел.: 8 (926) 919-29-11  
Дата выхода – 30.09.2020  
Свободная цена

Журнал зарегистрирован Федеральной службой по надзору в сфере связи, информационных технологий и массовых коммуникаций (Роскомнадзор) Head and Neck / Голова и шея. Российское издание. Журнал Общероссийской общественной организации «Федерации специалистов по лечению заболеваний головы и шеи»

ПИ № ФС77-54135 от 17.05.13

Формат 60x90 1/8. Усл. печ. л. 8.  
Тираж 1000 экз.

График выхода – 4 номера в год

Импакт фактор РИНЦ 0,179

Отпечатано в типографии

"Лакшери Принт"  
115142, Москва, ул. Речников, д. 21

Перепечатка и любое воспроизведение материалов и иллюстраций в печатном или электронном виде из журнала допускается только с письменного разрешения издателя

# HEAD AND NECK

# 3

RJ

# ГОЛОВА И ШЕЯ

ЖУРНАЛ ФЕДЕРАЦИИ СПЕЦИАЛИСТОВ ПО ЛЕЧЕНИЮ ЗАБОЛЕВАНИЙ ГОЛОВЫ И ШЕИ  
ALL-RUSSIAN FEDERATION OF THE SPECIALISTS IN HEAD & NECK DISEASES

ISSN 2414-9713 (Online)

ISSN 2310-5194 (Print)

俄罗斯头颈期刊 头颈疾病治疗专业协会期刊

### Medical reviewed journal

The authors declare that they have no competing interests  
Published materials conforms to internationally accepted ethical guidelines

### Journal subject:

Angiosurgery  
Anesthesiology  
Dermatology  
Neurosurgery  
Oncology  
Otorhinolaryngology  
Ophthalmology  
Plastic surgery  
Radiotherapy  
Stomatology  
Maxillo-facial surgery  
Endocrinology

### Editor in chief

I.V. Reshetov, professor, Russian Academy of Science academician

Editorial staff manager: N.V. Ivanov

Translation: N.V. Dengina

### Founder and Publisher:

Russian Federation of treatment specialists in Head&Neck pathology

### EDITORIAL BOARD

RESHETOV I.V.

Editor in Chief, Academician of the Russian Academy of Sciences, Doctor of Medicine, Professor, FSAEI First Moscow State Medical University named after I.M. Sechenov (Sechenov University), Academy of postgraduate education under FSBU FSCC of FMBA of Russia, Moscow, Russia

JATIN P. SHAH

Deputy Editor-in-Chief, Doctor of Medicine, professor, New York, USA

DROBYSHEV A.YU.

Deputy Editor-in-Chief, Doctor of Medicine, professor, FSAEI «MSMSU named after A.I. Evdokimov», Moscow, Russia

GRACHEV N.S.

scientific editor, Doctor of Medicine, FSBI "NMRC CHOI named after Dmitry Rogachev», Moscow, Russia

SVYATOSLAVOV D.S.

scientific editor, MD, Ph.D., FSAEI First Moscow State Medical University named after I.M. Sechenov (Sechenov University), Moscow, Russia

PRYANIKOV P.D.

Executive Secretary, MD, Ph.D., Chief of ENT-department of Russian Child Clinical Hospital, Moscow, Russia

KASTYRO I.V.

M.D., Ph.D., Secretary of Federation of Treatment Specialists in Head&Neck Pathology, Medical Institute of People's Friendship University of Russia, Moscow, Russia

Website of the Federation <http://headneckfdr.ru>  
Website of the journal <https://hnj.science>



Общероссийская общественная организация  
Федерация специалистов  
по заболеваниям  
органов головы и шеи

Website of the Congress [headneckcongress.ru](http://headneckcongress.ru)  
[headneckconco.ru](http://headneckconco.ru)  
The journal is included in the Google Scholar,  
[elibrary.ru](http://elibrary.ru) database

The Journal is included in the List of Peer-reviewed Scientific Journals recommended for publication of principal scientific results of dissertations competing for scientific degree of Candidate of Science and scientific degree of Doctor of Science (came into effect on 01.12.2015).

The journal is included in the Google Scholar, [elibrary.ru](http://elibrary.ru) database.

### Editor office address:

Begovaya str., 24, office. 2, Moscow  
Russian Federation  
Tel. (fax): +7 (495) 544-85-09  
E-mail: [headneck@inbox.ru](mailto:headneck@inbox.ru)

Advertising: N.I. Kalyaeva  
Tel.: +7 (926) 919-29-11  
Date of issue – 30.09.2020  
Free price

The journal has been registered by Federal service for supervision of communication, information technologies and mass communications

Head&Neck Russian edition. Journal of All-Russian social organization "Federation of specialists in Head&Neck pathologies treatment

ПИ № ФС77-54135 от 17.05.13

Format 60x90 1/8 Print cond. P.8  
Print run 1000 ex.

Issuing calendar – 4 issues per year

Impact factor RSCI 0,179

Printed in printing house

"Luxury Print"  
115142, Moscow, St. Rechnikov, d. 21

Reprinting and any materials and illustrations reproduction from the journal in printed or electronic form is permitted only from written consent of the publisher

**РЕДКОЛЛЕГИЯ**

Бровкина А.Ф., академик РАН, д.м.н., профессор РМАНПО Минздрава России, Москва, Россия

Гомберг М.А., д.м.н., проф., Московский научно-практический центр дерматовенерологии и косметологии Департамента здравоохранения г. Москвы, Москва, Россия

Давыдов Д.В., д.м.н., профессор, ФГБОУ ВО «Российский университет дружбы народов», Москва, Россия

Дайхес Н.А., чл.-корр. РАН, д.м.н. профессор, ФГБУ НКЦО ФМБА России, Москва, Россия

Жукова О.В., д.м.н., проф., главный врач, Московский научно-практический центр дерматовенерологии и косметологии Департамента здравоохранения г. Москвы, Москва, Россия

Иванов С.Ю., чл.-корр. РАН, д.м.н., профессор, ФГАУ ВО Первый МГМУ им. И.М. Сеченова (Сеченовский университет), Москва, Россия

Кропотов М.А., д.м.н., профессор, Центр диагностики и лечения опухоли головы и шеи МКНЦ, Москва, Россия

Крюков А.И., член корр. РАН, д.м.н., профессор, ФГБУ «Научно-исследовательский клинический институт оториноларингологии им. Л.И. Свержевского», Москва, Россия

Кулаков А.А., академик РАН, д.м.н., профессор, ФГБУ «ЦНИИСиЧЛХ» Минздрава России, Москва, Россия

Макеева И.М., профессор, директор института стоматологии ФГАУ ВО Первый МГМУ им. И.М. Сеченова Минздрава России (Сеченовский Университет), Москва, Россия

Мальгинов Н.Н., д.м.н., профессор, ФГБОУ ВО «МГМСУ им. А.И. Евдокимова», Москва, Россия

Мантурова Н.Е., д.м.н., профессор, РНИМУ им. Н.И. Пирогова, Москва, Россия

Мамонтов А.С., д.м.н., профессор, МНИОИ им. П. А. Герцена, Москва, Россия

Мудунов А.М., д.м.н., доцент, ФГБУ НМИЦ им. Н.Н.Блохина МЗ РФ, Москва, Россия

Медведев Ю.А., д.м.н., профессор, ФГБОУ ВО «МГМСУ им. А.И. Евдокимова», Москва, Россия

Мельниченко Г.А., академик РАН, д.м.н., профессор, Институт клинической эндокринологии ФГБУ «Эндокринологический научный центр» Минздрава России, Москва, Россия

Мороз В.А., к.м.н., доцент Медицинский институт РУДН, Москва, Россия

Неробеев А.И., д.м.н., профессор, РМАНПО Минздрава России, Москва, Россия

Поляков К.А., к.м.н., доцент, ФГАУ ВО Первый МГМУ им. И.М. Сеченова (Сеченовский университет), Москва, Россия

Поляков А.П., д.м.н., доцент, МНИОИ им. П.А. Герцена, Москва, Россия

Потекаев Н.Н., д.м.н., профессор, директор Московского научно-практического центра дерматовенерологии и косметологии Департамента здравоохранения г. Москвы, Москва, Россия

Подвизников С.О. д.м.н., профессор, ФГБУ НМИЦ им. Н.Н. Блохина МЗ РФ, Москва, Россия

Путь В.А. д.м.н., профессор, ФГАУ ВО Первый МГМУ им. И.М. Сеченова (Сеченовский университет), Москва, Россия

Романчишен А.Ф., д.м.н., профессор Санкт-Петербургский государственный педиатрический медицинский университет, Санкт-Петербург, Россия

Саакян С.В., д.м.н., профессор, ФГБУ «Московский научно-исследовательский институт глазных болезней им. Гельмгольца», Москва, Россия

Садовский В.В., академик РАМТН, д.м.н., профессор, президент СТАР, Москва, Россия

Свистушкин В.М., д.м.н., профессор, ФГАУ ВО Первый МГМУ им. И.М. Сеченова (Сеченовский университет), Москва, Россия

Старцева О.И. д.м.н., профессор, ФГАУ ВО Первый МГМУ им. И.М. Сеченова (Сеченовский университет), Москва, Россия

Усачев Д.Ю., член-корр. РАН, д.м.н., профессор, ФГАУ «Национальный медицинский исследовательский центр нейрохирургии им. акад. Н.Н. Бурденко», Москва, Россия

Черехаев В.А., д.м.н., профессор, ФГАУ «Национальный медицинский исследовательский центр нейрохирургии им. акад. Н. Н. Бурденко», Москва, Россия

Чойнзонов Е.Л., академик РАН, д.м.н., профессор, ФГБОУ ВО СибГМУ, Томск, Россия

Чукумов Р.М., к.м.н., ФБУЗ МО Московский областной научно-исследовательский клинический институт им. М.Ф.Владимирского (МОНИКИ), Московский Университет им. С.Ю.Витте, Москва, Россия

Янов Ю.К., академик РАН, д.м.н., профессор, ФГБУ «СПБ НИИ ЛОР», Санкт-Петербург, Россия

Янушевич О.О., академик РАН, д.м.н., профессор, ФГБОУ ВО «МГМСУ им. А.И. Евдокимова», Москва, Россия

**РЕДАКЦИОННЫЙ СОВЕТ**

Васильев Ю.В., чл.-корр. РАН, профессор, ФБУЗ МКНЦ им. А.С. Логинова ДЗМ, Москва, Россия

Вербо Е.В., д.м.н., профессор, РНИМУ им. Н.И. Пирогова, Москва, Россия

Галимова В.У., д.м.н., профессор, Башкирский государственный медицинский университет, Уфа, Россия

Гарбузов П.И., к.м.н. ФГБУ «НМИЦ радиологии», Обнинск, Россия

Еричев В.П., д.м.н., профессор, ФГБНУ «Научно-исследовательский институт глазных болезней», Москва, Россия

Крылов В.В., академик РАН, д.м.н., профессор, ФБУЗ «НИИ СП им. Н.В. Склифосовского ДЗМ», ФГБОУ ВО «МГМСУ им. А.И. Евдокимова», Москва, Россия

Накатис Я.А., д.м.н., профессор Клиническая больница № 122 им. Л.Г. Соколова ФМБА России, Санкт-Петербург, Россия

Поляков В.Г., академик РАН, д.м.н., профессор, ФГБУ НМИЦ им. Н.Н.Блохина МЗ РФ, Москва, Россия

Потапов А.А., академик РАН, д.м.н., профессор, ФГАУ «Национальный медицинский исследовательский центр нейрохирургии имени академика Н.Н. Бурденко», Москва, Россия

Рабинович И.М., д.м.н., профессор, ЦНИИС и ЧЛХ, Москва, Россия

Румянцев П.О., д.м.н., профессор ФГБУ НМИЦ Эндокринологии, Москва, Россия

Трофимов Е.И., д.м.н., профессор, ФГБНУ «РНЦХ им. акад. Б.В. Петровского», Москва, Россия

Топольницкий О.З., д.м.н., профессор, ФГБОУ ВО «МГМСУ им. А.И. Евдокимова», Москва, Россия

Хмелевский Е.В., д.м.н., профессор, МНИОИ им. П.А. Герцена, Москва, Россия

**ИНОСТРАННЫЕ ЧЛЕНЫ РЕДКОЛЛЕГИИ**

Jean-Paul Marie, Professor of the Department of Otolaryngology, Head & Neck Surgery and Audiophonology at the University Hospital, Head of the Experimental Surgery Laboratory, school of Medicine, Rouen University, Rouen, France

Dobke M., prof. University of California, San Diego, USA

Dodich R., President of the World Federation Surgical Oncology Societies (WFSOS), Professor of Surgery at the School of Medicine, University of Belgrade, Serbia

Fliss D., prof., Tel Aviv University, Tel Aviv-Yafo, Israel

Geneid A., PhD, docent, President of Union of European Phoniaticians; head Physician of Phoniatics Department of Helsinki University Hospital Helsinki, Finland

Golusinsky W., prof., The Greater Poland Cancer Centre, Dept. of Surgical Oncology, Poznan, Poland

Holodny A., prof., Radiology New York, NY, Professor, Radiology, Weill Cornell Medical College, USA

Klozar J., prof. Fakultni Nemocnice v Motole, Prague, Czech Republic

Lefebvre J.L., prof. President of the Founding Board of the European Head and Neck Society, Lille, France

Lisitra L., prof., Interim Director of Medical Oncology Head and Neck Cancer Department at the Istituto Nazionale Tumori in Milan, Italy

Margolin G., prof., Karolinska University Hospital, Stockholm, Sweden

Milan Knezevic Professoruniversity en Hospital Insular ULPGC, Spain

Rapidis A., prof., Saint Savvas Hospital или Greek Anticancer Institute, Athens, Greece

Shah J., prof. Memorial Sloan-Kettering Cancer Center, New York, USA

Spriano G., prof., Humanitas University, Milan, Italy

Subramanian S., assistant prof., Anna University, Chennai, India

Sefik Hosal, EHNS General Secretary, Department of Otolaryngology-Head & Neck Surgery, Atilim University, Faculty of Medicine, Ankara, Turkey

Yakubu Karagama, professor, Consultant Laryngologist at the Central Manchester University Hospital Department of Otolaryngology and Tameside Hospital, Honorary Senior Lecturer at the Edge Hill University, Central United Manchester University, Manchester, United Kingdom

**ЭКСПЕРТНАЯ ГРУППА**

Бойко А.В., д.м.н., профессор, МНИОИ им. П.А. Герцена, Москва, Россия

Бяхов М.Ю., д.м.н., профессор, ФБУЗ «Московский клинический научно-практический центр», Москва, Россия

Зайцев А.М., к.м.н., МНИОИ им. П.А. Герцена, Москва, Россия

Осипенко Е.В., к.м.н., ФГБУ «Научно-клинический центр оториноларингологии ФМБА России», Москва, Россия

Поляков П.Ю., д.м.н., профессор, ФБУЗ МО МОНИКИ им. М. Ф. Владимирского, Москва, Россия

Приходько А.Г., д.м.н., профессор, ФБОУ ВПО КубГМУ, Краснодар, Россия

Кравцов С.А., д.м.н., Московский онкологический клинический диспансер №1, Москва, Россия

Кузнецов Н.С., д.м.н., профессор, ФГБУ «НМИЦ эндокринологии», Москва, Россия

Новожилова Е.Н., д.м.н., ФБУЗ «Московская городская онкологическая больница №62 ДЗМ», Красногорск, Россия

Романов И.С., д.м.н., ФГБУ НМИЦ им. Н.Н. Блохина МЗ РФ, Москва, Россия

Романко Ю.С., руководитель экспертной группы, д.м.н., профессор, ФГАУ ВО Первый МГМУ им. И.М. Сеченова Минздрава России (Сеченовский Университет), Москва, Россия

Светицкий П.В., д.м.н., профессор ФГУ «Ростовский научно-исследовательский онкологический институт» Ростов-на-Дону, Россия

Сдвижков А.М., д.м.н., профессор, Московский онкологический клинический диспансер №1, Москва, Россия

Стоюхина А.С., к.м.н., ФГБНУ «Научно-исследовательский институт глазных болезней», Москва, Россия

Субраманян С., д.м.н., директор Евразийской федерации онкологии (EAF0)

Трофимов Е.И., д.м.н., профессор, ФГБУ РНЦХ им. акад. Б.В. Петровского, Москва, Россия

Чань Ко, ФГАУ ВО Первый МГМУ им. И.М. Сеченова (Сеченовский университет), Москва, Россия

Шевченко С.П., д.м.н., профессор, ФБУЗ НСО «Городская клиническая больница №1», Новосибирск, Россия

**EDITORIAL BOARD**

Brovkina A.F., Academician of the Russian Academy of Sciences, MD, Professor RMACPE of the Ministry of Health of Russia, Moscow, Russia

Gomberg M.A., MD, Professor, Moscow scientific and practical center of dermatovenerology and cosmetology, Moscow Department of health, Moscow, Russia

Davydov D.V., MD, Professor, FSAEI «Russian University of peoples' friendship», Moscow, Russia

Daikhes N.A., corr. member of RAS, MD, Professor, FSBI NCCO FMBA of Russia, Moscow, Russia

Zhukova O.V., MD, Professor, chief physician, Moscow scientific and practical center of dermatovenerology and cosmetology, Moscow Department of health, Moscow, Russia

Ivanov S.Yu., corr. member of RAS, MD., Professor, FSAEI First Moscow State Medical University named after I.M. Sechenov (Sechenov University), Moscow, Russia

Kropotov M.A., MD, Professor, Center of Head and Neck Tumors Diagnosis and Treatment, MCSC, Moscow, Russia

Kryukov A.I., corresponding member of RAS, MD, Professor, SBIH «Scientific Research Clinical Institute of Otorhinolaryngology named after L.I. Sverzhzhevsky», Moscow, Russia

Kulakov A.A., Academician of the Russian Academy of Sciences, MD, Professor, FSBI «CSRIS&MFS» of the Ministry of Health of Russia, Moscow, Russia

Makeeva I.M., MD, Professor, Director of the Institute of dentistry I.M. Sechenov First Moscow State Medical University (Sechenov University), Moscow, Russia

Malginov N.N., MD, professor, FSBEI «MSMSU named after A.I. Evdokimov», Moscow, Russia

Manturova N.E., MD, Professor, RCRMU named after N.I. Pirogov, Moscow, Russia

Mamontov A.S., MD, professor, MSROI named after P.A. Herzen, Moscow, Russia

Mudunov A.M., MD, associate professor, FSBI NMRC named after NN Blokhin. Ministry of Health of the Russian Federation, Moscow, Russia

Medvedev Yu.A., MD, Professor, FSAEI «MSMSU named after A.I. Evdokimov», Moscow, Russia

Melnichenko G.A., Academician of the Russian Academy of Sciences, MD, Professor, Institute of Clinical Endocrinology, FSBI «Endocrinology scientific Center», Ministry of Health of Russia, Moscow, Russia

Moroz V.A., M.D., Ph.D., Medical Institute of People's Friendship University of Russia, Moscow, Russia

Nerobeyev A.I., MD, Professor, RMACPE of the Ministry of Health of Russia, Moscow, Russia

Polyakov K.A., Ph.D., Associate Professor, FSAEI First Moscow State Medical University named after I.M. Sechenov (Sechenov University), Moscow, Russia

Polyakov A.P., MD, Associate Professor, MSROI named after P.A. Herzen, Moscow, Russia

Potekaev N.N., MD, Professor, director, Moscow scientific and practical center of dermatovenerology and cosmetology, Moscow Department of health, Moscow, Russia

Podvaznikov S.O., MD, professor, FSBI NMRC named after N.N. Blokhin, MH RF, Moscow, Russia

Put' V.A., MD, Professor, FSAEI First Moscow State Medical University named after I.M. Sechenov (Sechenov University), Moscow, Russia

Romanchyshen A.F., MD, Professor, St. Petersburg State Pediatric Medical University, St. Petersburg, Russia

Sahakyan S.V., MD, professor, FSBI «Moscow Scientific Research Institute of Eye Diseases named after Helmholtz», Moscow, Russia

Sadovsky V.V., Academician of RAMTS, Ph.D., Professor, President of the STAR, Moscow, Russia

Svistushkin V.M., Ph.D., Professor, FSAEI First Moscow State Medical University named after I.M. Sechenov (Sechenov University), Moscow, Russia

Startseva O.I. MD, Professor, FSAEI First Moscow State Medical University named after I.M. Sechenov (Sechenov University), Moscow, Russia

Usachev D.Yu., corresponding member of RAS, MD, Professor, FSAI «National Medical Research Center of Neurosurgery named after acad. N.N. Burdenko», Moscow, Russia

Cherekaev V.A., MD, professor, FSAI «National Medical Research Center of Neurosurgery named after acad. N. N. Burdenko», Moscow, Russia

Choinzonov E.L., Academician of the Russian Academy of Sciences, MD, Professor, FSBEI SibSMU, Tomsk, Russia

Chukumov R.M., PhD, SBHC of MR Moscow Regional Scientific Research Clinical Institute n.a. Vladimirovsky M.F. (MONIKI), Moscow University n.a. Witte S.U., Moscow, Russia

Yanov Yu.K., Academician of the Russian Academy of Sciences, MD, Professor, FSBU «St. Petersburg Scientific Research Institute of LOR», St. Petersburg, Russia

Yanushevich O.O., Academician of the Russian Academy of Sciences, MD, Professor, FSBEI «MSMSU named after A.I. Evdokimov», Moscow, Russia

**EDITORIAL COUNCIL**

Vasilyev Yu.V., Corr. Member of RAS, Professor, SBIH MCSC named after A.S. Loginov, DHM, Moscow, Russia

Verbo E.V., MD, professor, RCRMU named after N.I. Pirogov, Moscow, Russia

Galimova V.U., MD, Professor, Bashkir State Medical University, Ufa, Russia

Garbuzov P.I., MD, PhD, FSBI «NMRC of Radiology», Obninsk, Russia

Ericev V.P., MD, Professor, FSBSU «Scientific Research Institute of Eye Diseases», Moscow, Russia

Krylov V.V., Academician of the Russian Academy of Sciences, MD, professor, SBIH «SRC SC named after N.V. Sklifosovsky DHM», FSBEI «MSMSU named after A.I. Evdokimov», Moscow, Russia

Nakatis Ya.A., MD, Professor, Clinical Hospital #122 named after L.G. Sokolov, FMBA of Russia, St. Petersburg, Russia

Polyakov V.G., Academician of the Russian Academy of Sciences, MD, professor, FSBI NMRC named after N.N. Blokhin, Ministry of Health of the Russian Federation, Moscow, Russia

Potapov A.A., Academician of the Russian Academy of Sciences, MD., Professor, FSAI National Medical Research Center of Neurosurgery named after Academician N. N. Burdenko, Moscow, Russia

Rabinovich I.M., MD, professor, CSRIS&MFS, Moscow, Russia

Rumyantsev P.O., MD, Professor, FSBI NMRC of Endocrinology, Moscow, Russia

Trofimov E.I., MD, professor, FSBSU «RSCS named after acad. B.V. Petrovsky», Moscow, Russia

Topolnitsky O.Z., MD, professor, FSBEI «MSMSU named after A.I. Evdokimov», Moscow, Russia

Khmelevsky E.V., MD, professor, MSROI named after P.A. Herzen, Moscow, Russia

**FOREIGN EDITORIAL BOARD MEMBERS**

Jean-Paul Marie, Professor of the Department of Otolaryngology, Head & Neck Surgery and Audiophonology at the University Hospital, Head of the Experimental Surgery Laboratory, school of Medicine, Rouen University, Rouen, France

Dobke M., prof. University of California, San Diego, USA

Dodich R., President of the World Federation Surgical Oncology Societies (WFSOS), Professor of Surgery at the School of Medicine, University of Belgrade, Serbia

Fliss D., prof., Tel Aviv University, Tel Aviv-Yafo, Israel

Geneid A., PhD, docent, President of Union of European Phoniaticians; head Physician of Phoniatics Department of Helsinki University Hospital Helsinki, Finland

Golusinsky W., prof., The Greater Poland Cancer Centre, Dept. of Surgical Oncology, Poznan, Poland

Holodny A., prof., Radiology New York, NY, Professor, Radiology, Weill Cornell Medical College, USA

Klozar J., prof. Fakultni Nemocnice v Motole, Prague, Czech Republic

Lefebvre J.L., prof. President of the Founding Board of the European Head and Neck Society, Lille, France

Lisitra L., prof., Interim Director of Medical Oncology Head and Neck Cancer Department at the Istituto Nazionale Tumori in Milan, Italy

Margolin G., prof., Karolinska University Hospital, Stockholm, Sweden

Milan Knezevic Professoruniversitario en Hospital Insular ULPGC, Spain

Rapidis A., prof., Saint Savvas Hospital, Athens, Greece

Shah J., prof. Memorial Sloan-Kettering Cancer Center, New York, USA

Spriano G., prof., Humanitas University, Pieve Emanuele, Italy

Subramanian S., assistant prof., Anna University, Chennai, India

Sefik Hosal, EHNS General Secretary, Department of Otolaryngology-Head & Neck Surgery, Atilim University, Faculty of Medicine, Ankara, Turkey

Yakubu Karagama professor, Consultant Laryngologist at the Central Manchester University Hospital Department of Otolaryngology and Tameside Hospital, Honorary Senior Lecturer at the Edge Hill University, Central United Manchester University, Manchester, United Kingdom

**EXPERT GROUP**

Boyko A.V., MD, professor, MSROI named after P.A. Herzen, Moscow, Russia

Byakhov M.Yu., MD, Professor, SBIH Moscow Clinical Scientific and Practical Center, Moscow, Russia

Zaitsev A.M., MD, Ph.D., MSROC named after P.A. Herzen, Moscow, Russia

Osipenko E.V., MD, PhD, FSBI «Scientific and Clinical Center of Otorhinolaryngology of FMBA of Russia», Moscow, Russia

Polyakov P.Yu., MD, professor, SBIH MR MONIKI named after MF Vladimirovsky, Moscow, Russia

Prikhodko A.G., MD, Professor, SBEI Kuban State Medical University, Krasnodar, Russia

Kravtsov S.A., MD, Moscow Oncological Clinical Dispensary No. 1, Moscow, Russia

Kuznetsov N.S., MD, Professor, FSBI NMRC of Endocrinology, Moscow, Russia

Novozhilova E.N., MD, SBIH «Moscow Municipality Oncological Hospital No. 62 DHM», Krasnogorsk, Russia

Romanov I.S., MD, Ph.D. FSBI NMRC named after N.N. Blokhin, MH RF, Moscow, Russia

Romanko Yu. S., head of the expert group, MD, Professor, I.M. Sechenov First Moscow State Medical University (Sechenov University), Moscow, Russia

Svetitskiy P.V., MD, Professor, FSI Rostov Scientific Research Cancer Institute, Rostov-on-Don, Russia

Sdvizhkov A.M., MD, Professor, Moscow Oncological Clinical Dispensary No. 1, Moscow, Russia

Stoyukhina A.S., Ph.D., FSBSI «Scientific Research Institute of Eye Diseases», Moscow, Russia

Subramanian S., assistant prof., Anna University, Chennai, India

Trofimov E.I., MD, Professor, FSBI RSCS named after acad. B.V. Petrovsky, Moscow, Russia

Chen Kuo, I.M. Sechenov First Moscow State Medical University (Sechenov University), Moscow, Russia

Shevchenko S.P., MD, Professor, SBIH Municipality Clinical Hospital No.1, Novosibirsk, Russia



### Главный редактор

**И.В. Решетов**, академик РАН, д.м.н., профессор, ФГАОУ ВО Первый МГМУ им. И.М. Сеченова (Сеченовский университет), Академия постдипломного образования ФГБУ ФНКЦ ФМБА России, Москва, Россия

### Editor in chief

**I.V. Reshetov**, Academician of the Russian Academy of Sciences, Doctor of Medicine, Professor, FSAEI First Moscow State Medical University named after I.M. Sechenov (Sechenov University), Academy of postgraduate education under FSBU FSCC of FMBA of Russia, Moscow, Russia

Уважаемые коллеги!

Приветствую вас на страницах третьего номера журнала. В силу расширяющихся творческих и человеческих контактов мы стараемся приглашать в журнал зарубежных коллег. С очень интересной публикацией выступили наши друзья из Монголии об особенностях анатомии органов головы и шеи в аспекте голосообразования. Очень интересные сведения представлены по лечению гнойно-деструктивных заболеваний. Каждая из публикаций представляет большой интерес, однако хотелось бы особенно отметить проблему лучевой терапии опухолей головы и шеи, в т.ч. такую сложную, как внутримозговые опухоли. Лекция, посвященная смене парадигмы лучевой терапии, также привлекает внимание. В этот сложный год мы второй выпуск подряд публикуем некрологи о наших безвременно ушедших коллегах. Я очень верю в то, что пандемия будет преодолена, и мы будем публиковать статьи о положительной клинической практике лечения Covid-19 без потерь. До встречи.

Dear colleagues,

I am pleased to greet you on the pages of the third issue of the journal. Due to the expanding creative and friendly communications, we try to invite foreign colleagues to the journal. Our friends from Mongolia made a very interesting publication about the peculiarities of the anatomy of the head and neck organs in terms of voice formation. Very valuable information is presented on the treatment of purulent-destructive diseases. Each of the publications is of great utility, but I would like to especially emphasize the problem of radiation therapy for head and neck tumors, including such a complicated ones as intracerebral tumors. The lecture on the paradigm shift in radiation therapy also deserves attention. In this difficult year, for the second time in a row, we publish obituaries about our untimely dead colleagues. I strongly believe that we will overcome the pandemic and publish articles on the positive clinical practice experience of treating Covid-19. See you

亲爱的同事们，

我在第三期杂志的页面上向您致意。由于不断扩大的创意和紧密的联系，我们尝试邀请外国同事加入该杂志。我们的蒙古朋友发表了一篇非常有趣的文章，介绍了人头和颈部器官在声音形成方面的特殊性、有关化脓性破坏性疾病的治疗，这是非常有趣的信息。每篇文章都引起了读者极大的兴趣，但是要特别注意放射治疗头颈肿瘤的问题，包括诸如颅内肿瘤这样的复杂肿瘤。关于放射疗法范式转变的讨论也引起了关注。在这一艰难的一年中，我们连续第二次发布有关我们离去同事的讣告。我相信这种流行病将得到克服，我们将发表有关治疗Covid-19而不会造成损失的临床实践的文章。再会。

## СОДЕРЖАНИЕ

### ОРИГИНАЛЬНЫЕ СТАТЬИ

- 8–15 Исследование структуры и функций органов, участвующих в формировании звука монгольского Хоомей – Ц. Рентсендорж, С. Энебиш, Б. Юрамт, Ш. Ууртуя, П. Ганчимег, Л. Бямбасурен, Ц. Доржусен, Ц. Эрдембилег, Д. Амгаланбаатар, Б. Дагданбазар, Д. Ниамдорж
- 16–24 Продуктивный периостит нижней челюсти у детей – А.Ю. Кугушев, А.В. Лопатин, С.А. Ясонов, Д.В. Рогожин
- 25–34 Комбинированное лечение пациентов с впервые выявленными диффузными астроцитомами с низким индексом пролиферативной активности – А.В. Голанов, А.Х. Бекашев, А.А. Тушев, С.М. Банов, В.А. Молдованов, А.Р. Дреева
- 35–43 Хирургическое лечение пациентов с отосклерозом с IV степенью тугоухости и глухотой – Х.М. Диаб, Н.А. Дайхес, А.А. Каибов, О.А. Пашнина, А. Араби
- 44–53 Опыт использования таргетной терапии при диффузно-склерозирующем остеомиелите челюстей у детей – А.Ю. Кугушев, А.В. Лопатин, С.А. Ясонов, Н.С. Грачев

### КЛИНИЧЕСКИЙ СЛУЧАЙ

- 54–60 Алгоритм хирургического лечения при опухоли Потта – С.А. Карпищенко, А.И. Яременко, Н.Л. Петров, Е.В. Болоснева, М.Ю. Петропавловская, Н.М. Малышева, С.В. Баранская, А.Ф. Фаталиева, Е.С. Карпищенко
- 61–67 Этапы изготовления хирургических шаблонов и их применение в сложных клинических случаях – Н.Е. Дегтярев, Р.Ф. Мухаметшин, С. Мамедов, С.В. Апресян, Д.С. Ковган, Ю.А. Семенова
- 68–75 Одномоментное удаление местно-распространенной опухоли полости рта и микрохирургическая реконструкция костным лоскутом с остеоинтегрированными имплантатами – Д.Н. Назарян, А.С. Дикарев, А.С. Караян, М.А. Мохирев, И.Н. Ляшев, Г.К. Захаров, А.В. Федосов, А.В. Батырев, М.Б. Потапов, М.М. Черненький, Ю.А. Васильев, Г.Г. Кялов, Л.А. Снегирев, С.С. Чаушева, Ю.Н. Васильева

### ЛЕКЦИЯ

- 76–79 Лучевая терапия рака орофарингеальной области – требуется ли смена приоритетов в условиях интенсивного системного бактериально-вирусного воздействия – В.А. Титова

### НЕКРОЛОГ

- 80 Памяти Владимира Сергеевича Козлова

## CONTENTS

### ORIGINAL RESEARCH ARTICLES

- A study on structure and functions of organs involved in the formation of Mongolian Khuumii sound – Ts. Rentsendorj, S. Enebish, B. Juramt, Sh. Uurtuya, P. Ganchimeg, L. Byambasuren, Ts. Dorjsuren, Ts. Erdembileg, D. Amgalanbaatar, B. Dagdanbazar, D. Nyamdorj
- Productive periostitis of the mandible in children – A.Yu. Kugushev, A.V. Lopatin, S.A. Yasonov, D.V. Rogozhin
- Combined treatment of newly diagnosed diffuse astrocytomas with a low index of proliferative activity – A.V. Golanov, A.H. Bekyashev, A.A. Tushev, S.M. Banov, V.A. Moldovanov, A.R. Dreeva
- Surgical treatment of patients with otosclerosis with grade IV hearing loss and deafness – Kh.M. Diab, N.A. Daikhes, A.A. Kaibov, O.A. Pashchinina, A. Arabii
- Experience with the targeted treatment of diffuse sclerosing jaw osteomyelitis in children – A.Yu. Kugushev, A.V. Lopatin, S.A. Yasonov, N.S. Grachev

### CLINICAL CASE

- Algorithm of surgical treatment of the Pott's tumor – S.A. Karpishchenko, A.I. Yaremenko, N.L. Petrov, E.V. Bolozneva, M.Yu. Petropavlovskaya, N.M. Malysheva, S.V. Baranskaya, A.F. Fatalieva, E.S. Karpishchenko
- Stages of the surgical templates manufacturing and their application in complex clinical cases – N.E. Degtyarev, R.F. Mukhametshin, S. Mamedov, S.V. Apresyan, D.S. Kovgan, Yu. A. Semenova
- Clinical example of the upper and lower jaws right-sided oropharyngeal block resection with one-stage – D.N. Nazaryan, A.S. Dikarev, A.S. Karayan, M.A. Mokhirev, I.N. Lyashev, G.K. Zakharov, A.V. Fedosov, A.V. Batyrev, M.B. Potapov, M.M. Chernenky, Yu.A. Vasiliev, G.G. Kyalov, L.A. Snegirev, S.S. Chausheva, Yu.N. Vasilyeva

### LECTURE

- Radiation therapy for oropharyngeal cancer – should we change the priorities under intensive systemic bacterial and viral exposure – V.A. Titova

### OBITUARY

- In Memory Of Vladimir Sergeevich Kozlov

## 内容

### 原始研究文章

- 8–15 蒙古呼米音形成过程中器官结构与功能的研究 – Ts. Rentsendorj, S. Enebish, B. Juramt, Sh. Uurtuya, P. Ganchimeg, L. Byambasuren, Ts. Dorjsuren, Ts. Erdembileg, D. Amgalanbaatar, B. Dagdanbazar, D. Nyamdorj
- 16–24 儿童下颌骨生产性骨膜炎 – A.Yu. Kugushev, A.V. Lopatin, S.A. Yasonov, D.V. Rogozhin
- 25–34 增殖活性指数低的新诊断弥漫性星形细胞瘤的联合治疗 – A.V. Golanov, A.H. Bekyashev, A.A. Tushev, S.M. Banov, V.A. Moldovanov, A.R. Dreeva
- 35–43 耳硬化症合并IV级听力损失和耳聋的手术治疗 – Kh.M. Diab, N.A. Daikhes, A.A. Kaibov, O.A. Pashchinina, A. Arabii
- 44–53 儿童弥漫性硬化性颌骨髓炎靶向治疗的经验 – A.Yu. Kugushev, A.V. Lopatin, S.A. Yasonov, N.S. Grachev

### 临床案例

- 54–60 POTT肿瘤的手术治疗算法 – S.A. Karpishchenko, A.I. Yaremenko, N.L. Petrov, E.V. Bolozneva, M.Yu. Petropavlovskaya, N.M. Malysheva, S.V. Baranskaya, A.F. Fatalieva, E.S. Karpishchenko
- 61–67 制造手术模板的阶段及其在复杂临床病例中的应用 – N.E. Degtyarev, R.F. Mukhametshin, S. Mamedov, S.V. Apresyan, D.S. Kovgan, Yu. A. Semenova
- 68–75 在去除口腔局部进展肿瘤的同时用骨瓣骨整合植入物进行显微外科手术重建 – D.N. Nazaryan, A.S. Dikarev, A.S. Karayan, M.A. Mokhirev, I.N. Lyashev, G.K. Zakharov, A.V. Fedosov, A.V. Batyrev, M.B. Potapov, M.M. Chernenky, Yu.A. Vasiliev, G.G. Kyalov, L.A. Snegirev, S.S. Chausheva, Yu.N. Vasilyeva

### 讲座

- 76–79 口咽癌的放射治疗–在全身细菌和病毒的密集暴露下,我们应该改变优先顺序吗? – V.A. Titova

### 讣告

- 80 为了纪念弗拉基米尔\*谢尔盖耶维奇\*科兹洛夫



© Коллектив авторов, 2020

## A study on structure and functions of organs involved in the formation of Mongolian Khuumii sound

Rentsendorj Ts.<sup>1\*</sup>, Enebish S.<sup>1</sup>, Juramt B.<sup>1</sup>, Uurtuya Sh.<sup>3</sup>, Ganchimeg P.<sup>2</sup>, Byambasuren L.<sup>4</sup>, Dorjsuren Ts.<sup>2</sup>, ErdembilegTs.<sup>5</sup>, Amgalanbaatar D.<sup>1</sup>, Dagdanbazar B.<sup>6</sup>, Nyamdorj D.<sup>1</sup>

<sup>1</sup>Mongolia National University of Medical Sciences (MNUMS) – Department of Anatomy, Mongolia

<sup>2</sup>MNUMS – Department of Otorhinolaryngology, Mongolia

<sup>3</sup>MNUMS – Department of Path-Physiology, Mongolia

<sup>4</sup>First Central Hospital – ENT department, Mongolia

<sup>5</sup>MNUMS – Department of Radiology, Mongolia

<sup>6</sup>Ach Medical university – Department of Morphology, Mongolia

Contact: Rentsendorj Tsagaankhuu – e-mail address: rentsendorj@mnums.edu.mn

## Исследование структуры и функций органов, участвующих в формировании звука монгольского Хоомей

Рентсендорж Ц.<sup>1\*</sup>, Энебиш С.<sup>1</sup>, Юрамт Б.<sup>1</sup>, Ууртуя Ш.<sup>3</sup>, Ганчимег П.<sup>2</sup>, Бямбасурен Л.<sup>4</sup>, Доржусен Ц.<sup>2</sup>, Эрдембилег Ц.<sup>5</sup>, Амгаланбаатар Д.<sup>1</sup>, Дагданбазар Б.<sup>6</sup>, Ниамдорж Д.<sup>1</sup>

<sup>1</sup>Кафедра анатомии, Национальный Университет Медицинских Наук Монголии (МНУМН), Монголия

<sup>2</sup>Кафедра оториноларингологии, Национальный Университет Медицинских Наук Монголии (МНУМН), Монголия

<sup>3</sup>Кафедра патофизиологии, Национальный Университет Медицинских Наук Монголии (МНУМН), Монголия

<sup>4</sup>Отделение ЛОР, Первая Центральная Больница, Монголия

<sup>5</sup>Кафедра радиологии, Национальный Университет Медицинских Наук Монголии (МНУМН), Монголия

<sup>6</sup>Кафедра морфологии, Университет Ач, Монголия

Контакты: Рентсендорж Тсгаанкхуу – e-mail: rentsendorj@mnums.edu.mn

## 蒙古呼米音形成过程中器官结构与功能的研究

Rentsendorj Ts.<sup>1\*</sup>, Enebish S.<sup>1</sup>, Juramt B.<sup>1</sup>, Uurtuya Sh.<sup>3</sup>, Ganchimeg P.<sup>2</sup>, Byambasuren L.<sup>4</sup>, Dorjsuren Ts.<sup>2</sup>, ErdembilegTs.<sup>5</sup>, Amgalanbaatar D.<sup>1</sup>, Dagdanbazar B.<sup>6</sup>, Nyamdorj D.<sup>1</sup>

<sup>1</sup>Mongolia National University of Medical Sciences (MNUMS) – Department of Anatomy, Mongolia

<sup>2</sup>MNUMS – Department of Otorhinolaryngology, Mongolia

<sup>3</sup>MNUMS – Department of Path-Physiology, Mongolia

<sup>4</sup>First Central Hospital – ENT department, Mongolia

<sup>5</sup>MNUMS – Department of Radiology, Mongolia

<sup>6</sup>Ach Medical university – Department of Morphology, Mongolia

通讯作者: Rentsendorj Tsagaankhuu – e-mail address: rentsendorj@mnums.edu.mn

Doi: 10.25792/HN.2020.8.3.8-15

### ABSTRACT

Khuumii (throat singing) is a unique form of art derived from the nomadic population of Central Asia, producing two or more “simultaneous” sounds and melodies through the organ of speech. The aim of the study is to identify the anatomical structures involved in the formation of khuumii and the features and patterns of their functions and compare each type of khuumii as performed by Mongolian people. A total of 60 participants aged 18-60 years (54 men and 6 women) were selected by non-random sampling method using cross-sectional study. Statistical analysis was performed using SPSS 23 software using questionnaires, X-ray, endoscopy, sound research method, and general blood tests.

90.7% of the khuumii singers were male and 9.3% were female. The average height of the participants was 172.91±0.93 cm (arithmetic mean and mean error), average body weight was 77.53±2.46 kg, and body mass index was 25.93±5.31 respectively. Heart rate was 92.19±20.71 per minute prior to khuumii while 133.19±19.09 after performing khuumii and 85.81-98.56 at 95% confidence interval. In terms of ethnicity (ethnographically), the Khalkh were the largest ethnic group (72.1%), followed by Bayad, Buryatia, Darkhad, Torguud, and Oirat (2.3%), respectively. 60.5% of the participants were professional khuumii singers who graduated from relevant universities and colleges.

The process of Khuumii was recorded by X-ray examination, and laryngeal endoscopy evaluated the movement of true and false vocal chords, glottal volume, movements of epiglottis and arytenoid cartilage, and mucosa. Khuumii increases the workload of the cardiovascular system by 70-80%. Furthermore, the sound frequency is 2-4 times higher than that of normal speech, and sound volume is 0.5-1 times higher. 95.3% of throat singers did not have a sore throat, 88.4% did not experience heavy breathing, and 74.1% had no hoarseness. During the formation of khuumii sound, thoracic cavity, diaphragm, and lungs regulate the intensity of the air reaching

the vocal folds, exert pressure on the airways and vibrate the sound waves through air flows passing through the larynx and vocal folds. Mouth-nose cavity as well as pharynx are responsible for resonating the sound. It is appropriate to divide khuumii into two main styles according to structural and functional changes in the organs involved; shakhaa and kharkhiraа. Khuumii, the “Human music” originating from the people of Altai Khangai basin by imitating the sounds of nature with their own voice in ancient times, spread all over the world from Mongolia.

**Keywords:** throat singing; true vocal fold; false vocal fold; voice source; vibration mode; phoniatry

**Conflicts of interest.** The authors have no conflicts of interest to declare.

**Funding.** There was no funding for this study.

**For citation:** Rentsendorj Ts, Enebish S, Juramt B, Uurtuya Sh, Ganchimeg P, Byambasuren L, Dorjsuren Ts, Erdembileg Ts, Amgalanbaatar D, Dagdanbazar B, Nyamdorj D. A study on structure and functions of organs involved in the formation of mongolian khuumii sound. Head and neck. Russian Journal. 2020;8(3):8–15

The authors are responsible for the originality of the data presented and the possibility of publishing illustrative material – tables, figures, photographs of patients.

#### РЕФЕРАТ

Хоомей (горловое пение) – уникальная форма искусства, созданная кочевым населением Центральной Азии. Исполнители хоомей воспроизводят два или более звука либо мелодии одновременно с помощью органов речи. Целью исследования являлось выявление анатомических структур, участвующих в формировании хоомей, особенностей и закономерностей их функций, а также сравнение типов хоомей в исполнении монголов. В нерандомизированное поперечное исследование были включены 60 участников в возрасте 18-60 лет (54 мужчины и 6 женщин). Статистический анализ проводился при помощи программного обеспечения SPSS 23 с использованием анкетирования, рентгенографии, эндоскопии, метода исследования звуков и общих анализов крови.

90,7% исполнителей были мужского пола и 9,3% – женского. Средний рост участников составил 172,91 ± 0,93 см (среднее арифметическое и ошибка среднего), средняя масса тела – 77,53 ± 2,46 кг, индекс массы тела – 25,93 ± 5,31. Частота сердечных сокращений в минуту до исполнения составляла 92,19 ± 20,71, после исполнения – 133,19 ± 19,09 и 85,81–98,56 с 95% доверительным интервалом. С точки зрения этнической принадлежности (этнографически) больше всего участников принадлежали к группе халха (72,1%), затем следовали баяды, буряты, даркхады, торгууды и ойраты (2,3%) соответственно. 60,5% участников были профессиональными певцами хоомей, окончившими соответствующие университеты и колледжи. Процесс Хоомей был записан рентгенологически; движение истинных и ложных голосовых связок, объем глотки, движения надгортанника и аритеноидного хряща и слизистой оболочки были оценены эндоскопически. Хоомей увеличивает нагрузку на сердечно-сосудистую систему на 70–80%. Частота звука при этом в 2–4 раза, а громкость в 0,5–1 раза выше, чем у обычной речи. У 95,3% певцов не отмечалось боли в горле, у 88,4% не было одышки, у 74,1% не было охриплости. При формировании звука хоомей грудная полость, диафрагма и легкие регулируют интенсивность потока воздуха, достигающего голосовых складок, оказывают давление на дыхательные пути и вызывают вибрацию звуковых волн через воздушные потоки в гортани и голосовых складках. Ротовая и носовая полости, а также глотка отвечают за резонанс звука. Уместно разделить хоомей на два основных стиля в соответствии со структурными и функциональными изменениями в вовлеченных органах; шахаа и хархираа. «Хоомей», «человеческая музыка», изобретенная жителями Алтай-Хангайского бассейна в древние времена путем имитации голосом звуков природы, распространилась по всему миру из Монголии.

**Ключевые слова:** горловое пение; истинная голосовая связка; ложная голосовая складка; источник голоса; режим вибрации; фониатрия

**Конфликт интересов.** Авторы заявляют об отсутствии конфликта интересов.

**Финансирование.** Работа выполнена без спонсорской поддержки

**Для цитирования:** Рентсендорж Ц., Энебиш С., Юрамт Б., Ууртуя Ш., Ганчимег П., Бямбасурен Л., Доржусен Ц., Эрдембилег Ц., Амгаланбаатар Д., Дагданбазар Б., Ниамдорж Д. Исследование структуры и функций органов, участвующих в формировании звука монгольского Хоомей. Голова и шея. Российский журнал = Head and neck. Russian Journal. 2020;8(3):8–15

Авторы несут ответственность за оригинальность представленных данных и возможность публикации иллюстративного материала – таблиц, рисунков, фотографий пациентов.

#### 摘要

喉唱是一种独特的艺术形式，源于中亚游牧民族，通过语言器官产生两种或两种以上“同时”的声音和旋律。本研究的目的是确定呼米音形成的解剖结构及其功能的特点和模式，并对蒙古族进行的每种类型的呼米音进行比较。

采用非随机抽样方法，采用横断面研究方法，选择60名年龄在18–60岁之间的受试者（54名男性和6名女性）。统计分析采用SPSS 23软件，采用问卷调查、X线检查、内窥镜检查、声音研究法和一般血液检查。90.7%的呼米音歌手是男性，9.3%是女性。平均身高 $172.91 \pm 0.93$ cm（算术平均值和平均误差），平均体重 $77.53 \pm 2.46$ kg，体重指数 $25.93 \pm 5.31$ 。呼米音术前心率为 $92.19 \pm 20.71$ /min，呼米音术后为 $133.19 \pm 19.09$ ，95%可信区间为85.81–98.56。在种族（民族志）方面，喀尔喀族是最大的民族（72.1%），其次是巴亚德、布里亚特、达尔喀德、托尔古德和奥伊拉特（2.3%）。60.5%的参与者是毕业于相关大学和学院的专业呼麦歌手。

关键词：喉唱；真声带；假声带；声源；振型；发声学

利益冲突 作者没有利益冲突要声明。

基金 这项研究没有经费。

引用: **Rentsendorj Ts, Enebish S, Juramt B, Uurtuya Sh, Ganchimeg P, Byambasuren L, Dorjsuren Ts, Erdembileg Ts, Amgalanbaatar D, Dagdanbazar B, Nyamdorj D. A study on structure and functions of organs involved in the formation of mongolian khuumii sound. Head and neck. Russian Journal. 2020;8(3):8–15**

作者对所提供数据的原创性和发表说明性材料的可能性负责——表格、图表、患者照片。

## Introduction

Khuumii is a unique form of art originated from the nomadic people of Central Asia, producing two or more “simultaneous” sounds through the organs of speech [1]. The origin and development of khuumii in Mongolia was confirmed by UNESCO and registered in the list of intangible cultural heritage of mankind in 2010 [2]. As stated in the Decree of the President of Mongolia dated January 5, 2006 “Regarding the development of the art of khuumii”:

1. Encourage all Mongolians to inherit and develop the melodic art of khuumii.
2. Oblige relevant governmental and non-governmental organizations, researchers, professional teachers, educators, art and cultural figures to organize extensive and effective works for the purpose of teaching, studying and disseminating Mongolian khuumii [3].

This decree became the fundamental source for many scholars and researchers to study the art of khuumii. Scientists have determined the art of khuumii is being developed in about 15 countries of the world, and it has developed from nomadic art to professional stage art in Mongolia [4]. In recent years, the number of researchers studying khuumii in terms of medicine is emerging. Summary of literature review: In Mongolia, researcher Bat-Oyun.Ch, “Some Issues of Mongolian Khuumii”, Enkhjargal.Sh “Features of Different Styles of Mongolian Khuumii”, Mendbayar.J “Spread and Regional Features of Khuumii”, Kherlen.L “Mongolian Khuumii Meaning”, Zagd-Ochir.S “Some Issues on Skills of Khuumii Performers”, Tsogtgerel.Ts “About the Issues of Khuumii Methods”, Odsuren.B “Characteristics of Professional Training Methods of Mongolian Khuumii” [5–11]. Foreign researchers: Sakakibara K. (Japan) “Vocal fold and false vocal fold vibrations in throat singing and synthesis of khoomei”, Lindestad P. (Sweden) “Voice Source Characteristics in Mongolian “Throat Singing” Studied with High-Speed Imaging Technique, Acoustic Spectra, and Inverse Filtering”, Kharuto A V. (Russia) “About The Musical And Acoustical Characteristics Of Tuva Throat Singing”, Aulanko R. (Finland) “Acoustic Characteristics of Different Styles of Overtone Singing In Altai”, Grawunder S. (Germany) “Comparison of voice production types of 'western' overtone singing and South Siberian throat singing”, Li G. (China) “The Physiological Basis of Chinese Höömii Generation” [12–17]. Researchers in our country have mostly studied the origin and development of khuumii from the perspective of history, geography, ethnography, art, culture

and linguistics, while foreign researchers have conducted studies in terms of phonology and physics. In any of these cases, the number of research subjects is limited due to the small number of professional and amateur khuumii performing artists.

The lack of anatomical and physiological research and publications on khuumii indicates the need for a scientific study on the khuumii process, correction of some unscientific oral interpretations of khuumii, and resolution of disputes over classification. Therefore, the purpose of this study is to scientifically determine the features of structure and function of the organs involved in khuumii using modern diagnostic equipment, methods and techniques.

The study is aimed to identify the anatomical structures involved in the formation of khuumii sound and the features and patterns of their functions, and to compare between each style of khuumii.

The following objectives have been set in line with the aim:

1. Identify anatomical structures that play a primary and auxiliary role in khuumii singing as well as the functional features and correlation of these structures,
2. Propose classification of different styles of khuumii from a medical point of view depending on the characteristics of structure and function described.

## METHODS

Cross-sectional study was conducted including a total of 60 participants aged 18–60 years (54 men and 6 women), selected by a non-random sampling method. The participants are professional and amateur Mongolian khuumii performers at art organizations operating in Mongolia. Questionnaires and physical examinations (height, body weight, BMI) were administered and external respiratory function (forced expiratory volume FEV and peak expiratory flow rate PEF) was examined with “EasyOne” spirometer of UK in order to study some of the structural and functional parameters of the organs involved in producing khuumii.

The X-ray examination was performed using Medien MT-RG (D) digital X-ray machine from Medien International of the Republic of Korea, which recorded the image of khuumii singing and the location, movement, and functional characteristics of the head and neck organs in producing khuumii were studied.

The laryngoscopy was performed using 700 KARL-STORZ straight endoscopes from Germany and flexible endoscope of Japanese Fujifilm to assess the movement of true and false vocal cords,

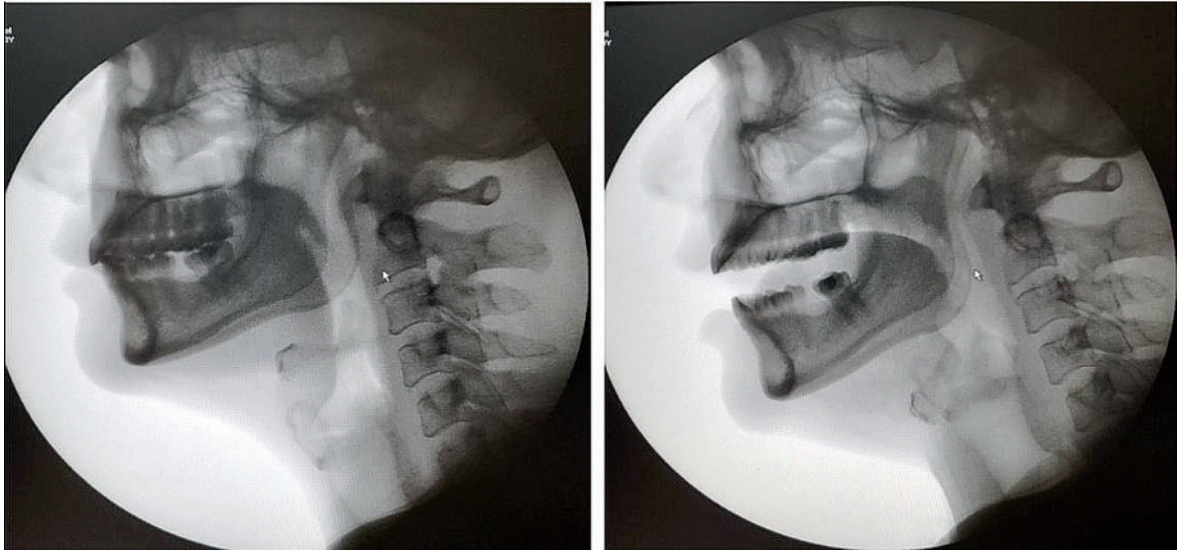


Figure 1. This figure illustrates the location of the organs of during Shakhaa kuumii  
Рисунок 1. Снимок иллюстрирует расположение органов во время шахаа хоомей

glottal volume, movement of the epiglottis, arytenoid cartilage, and mucosa state.

Acoustic parameters such as sound frequency Hz, sound power Db, sound tone, amplitude, maximum sound output time, clear tone and noise ratio, and dynamic range were analyzed by a sound analyzer software, Overtone analyzer.

The general blood test was performed using the OPTI CCA blood gas analyzer of the United States and Sysmex XS-1000i hematology analyzer of Japan, investigating changes in the blood gas composition, O<sub>2</sub>, CO<sub>2</sub> partial pressure, hemoglobin oxygen saturation, red blood cell and hemoglobin levels at normal state and after kuumii, respectively. Statistical analysis was performed using SPSS-23 and Microsoft Excel softwares using basic biostatistical methods.

## RESULTS

90.7% of the kuumii performers were male and 9.3% were female. The average height of the participants was 172.91±0.93 cm (arithmetic mean and mean error), average body weight was 77.53±2.46 kg, and body mass index was 25.93±5.31 respectively. Heart rate was 92.19±20.71 per minute prior to kuumii while 133.19±19.09 after performing kuumii and 85.81-98.56 at 95% confidence interval. In terms of ethnicity (ethnographically), the Khalkh were the largest ethnic group (72.1%), followed by Bayad, Buryatia, Darkhad, Torguud, and Oirat (2.3%), respectively. 60.5% of the participants were professional kuumii singers who graduated from relevant universities and colleges.

The questionnaire revealed whether there are changes in the function of the human vocal apparatus and the organs involved in sound production depending on kuumii state and prolonged kuumii. Herein: 74.1% of the participants did not have hoarse throat and 25.9% had hoarse throat; 55.8% experienced change in their tone and 44.2% with no change in tone; 95.3% did not have sore throat and 4.7% had sore throat; 74.4% did not experience strained voice and 25.6% did; 88.4% had no shortness of breath and 11.6% had shortness of breath; 81.4% had no palpitation and 18.6% had

palpitation; 53.5% do not drink alcohol at all and 39.5% consume little; and 81.4% do not have kuumii performers in their family.

Results of spirometric analysis:

The main indicators of external respiration activity of kuumii singers, FVC mean and mean error is 84.12±2.48, FEV1 indicator mean and mean error is 82.02±2.34, FEV1% mean and mean error is 100.64±1.28, and Peak Expiratory Flow Rate (PEF) has mean and mean error of 84.58±2.09.

Results of X-ray analysis:

X-ray examination determined the state during each different styles of kuumii; shakhaa, isgeree and kharkhiraa. During shakhaa kuumii from normal state, the larynx is raised, joining the sublingual bone and pressed up to the chin. Sublingual bone is lowered by trunk tilted up to 45 degrees, epiglottis cartilage is bent forward to tongue root and its position is changed according to the movement of the tongue, the soft palate is lifted up, and the nasopharynx is completely separated and closed from the mouth. As the base note of shakhaa kuumii went up, the larynx raised up and the compression strength increased whereas as the base note went down, the larynx lowered. Sound of kuumii coming from the larynx resonated through the lower and middle parts of the pharynx and further through the mouth cavity (Figure 1) (рисунок 1).

During isgeree kuumii, in addition to the basic changes that occur on shakhaa kuumii, the position of the tongue is elevated and touches the hard palate making fine movements, basic tone of shakhaa kuumii coming from the larynx is shaped by changes in the position and movement of the tongue creating clear and soft isgeree (whistling) sound. As the tone of isgeree goes up, the position of the tongue shifts to the hard palate and upper anterior teeth, and as the tone comes down, the tongue weakens and moves backwards (Figure 2) (рисунок 2).

The features of nasal kuumii were similar to those of shakhaa and isgeree, but because the mouth is closed, the soft palate did not lift and the airflow shifted to the nasal cavity. At this time, the sound of kuumii resonated more in the nasal cavity.

In the case of kharkhiraa kuumii, the larynx position was elevated to a relatively small extent compared to shakhaa kuumii and the

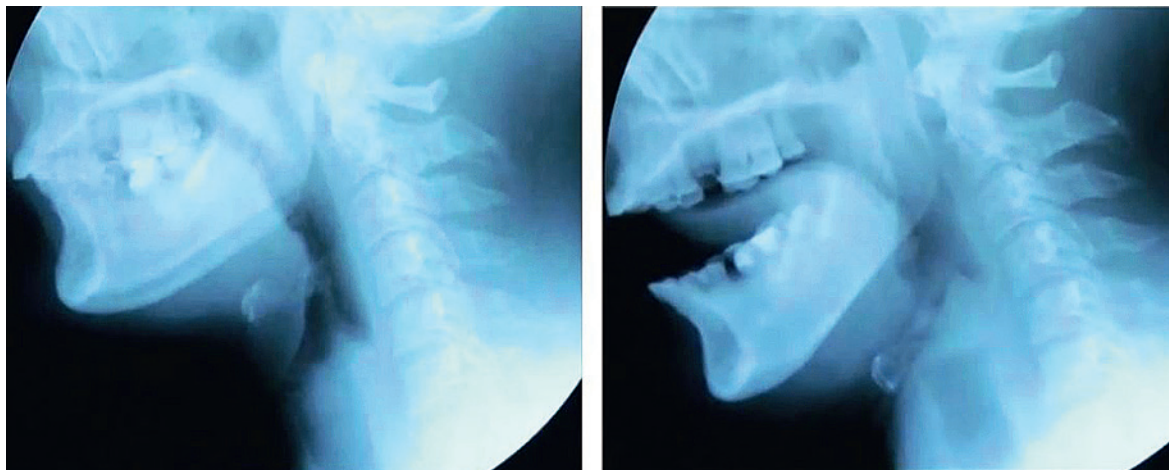


Figure 2. This figure illustrates the location of the organs of during Isgeree kuumii  
Рисунок 2. Снимок иллюстрирует расположение органов во время исгерии хоомей

distance between the sublingual bone and the larynx was large. The sublingual bone trunk lowered during shakhaa kuumii, while it was slightly elevated during kharkhiraа kuumii. As the tone of kharkhiraа kuumii goes up and down, the position of the larynx changes in direct proportion. X-rays showed that the soft palate was completely closed, the vocal cords made wave-like movements, and the frequency changed as the sound changed tone (Figure 3) (рисунок 3).

Accordingly, it can be concluded that the larynx, pharynx, and oral organs are involved in shakhaa and kharkhiraа kuumii styles in two different ways while isgereе and nasal kuumii types are produced basing on the changes in shakhaa kuumii.

#### Results of laryngoscopy:

Shakhaa and Isgeree kuumii: During kuumii, the false vocal cords were closed on all sides. The glottis narrows and becomes a hole. Isgeree kuumii, on the other hand, produces a subtle whistling sound when the tongue touches the palate on top of shakhaa kuumii

method. Therefore, the position and movement of the larynx are similar to that of changes in shakhaa kuumii, but as the movement of the tongue is involved, the movement of arytenoid cartilage is increased by the movement of the tongue.

Isgeree kuumii is required to be forced with a higher tone to produce a subtle tone, so the gap between the glottis was compressed more and more. In other words, it was observed that a single kuumii tone is formed by vibrations in the middle third of the laryngeal vestibule or between the mucous membranes of the vocal folds (Figure 4, Figure 5) (рисунок 4, рисунок 5).

Kharkhiraа kuumii: Some researchers have noted kharkhiraа kuumii is similar to the sounds of lions roaring and wolves howling. Linguistically, the word kharkhiraа means “hoarse and thick voice” and vowels such as “A”, “U”, and “O” are predominant in the kuumii. The contraction force of the false vocal cords is relatively weak compared to that of the shakhaa kuumii, and glottis is slightly visible. The vocal cords are intermittently contracted and sound is

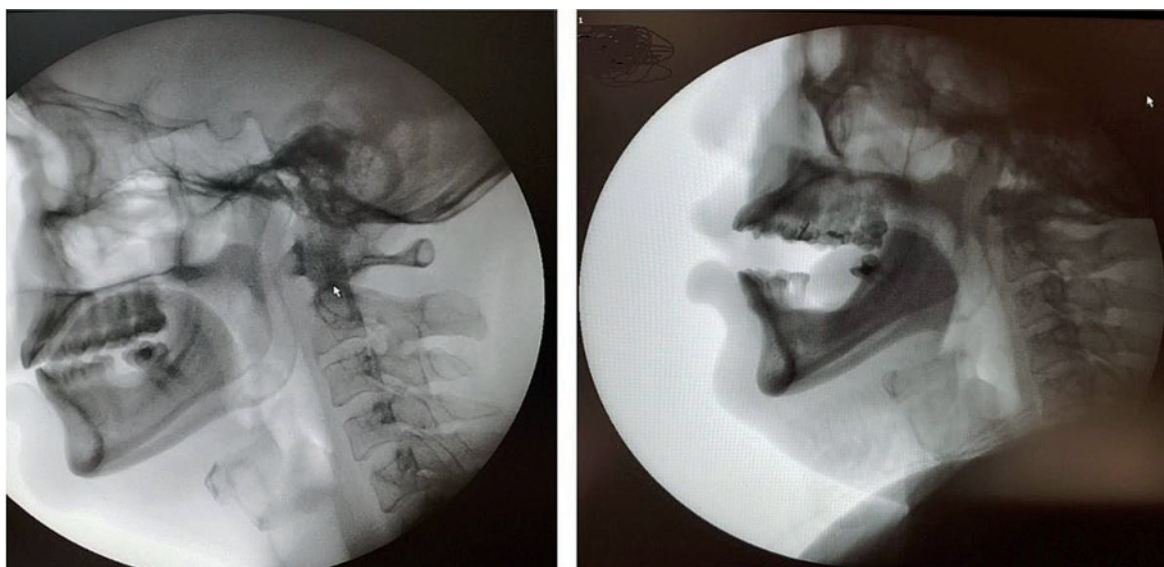


Figure 3. This figure illustrates the location of the organs during kharkhiraа kuumii on X-ray  
Рисунок 3. Рентгенологический снимок иллюстрирует расположение органов во время хархираа хоомей.

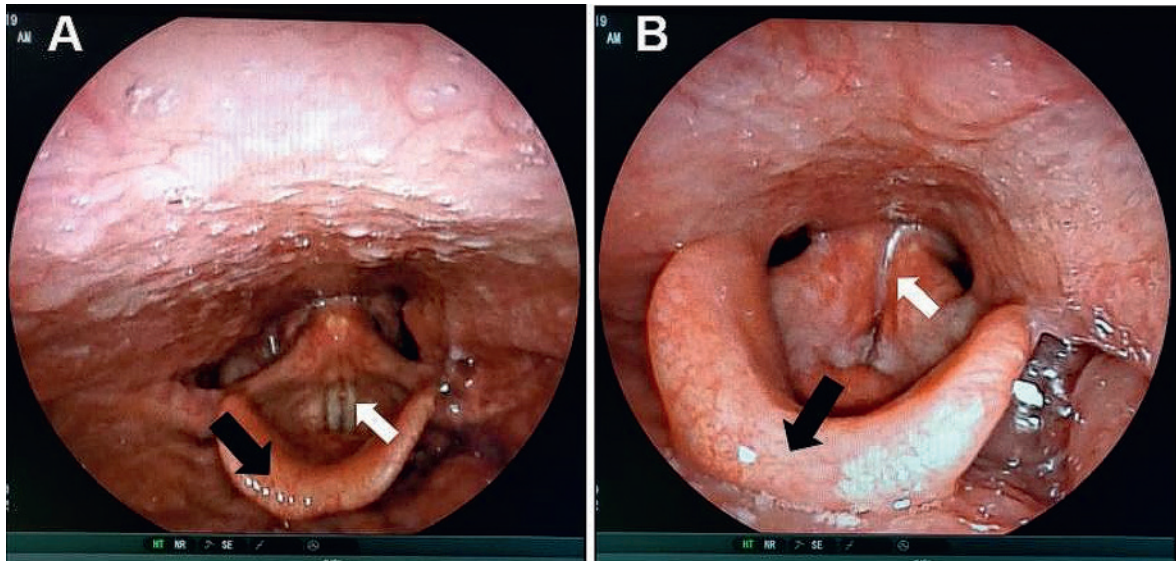


Figure 4. The figure illustrates the anatomical structure of the vocal folds during shakhaa kuumii (laryngoscopy)

A. Normal structure of larynx, B. Structure of larynx during shakhaa kuumii

Рисунок 4. Рисунок иллюстрирует анатомическую структуру голосовых складок во время шахаа хоомей (ларингоскопия)

A. Нормальная структура гортани, B. Структура гортани во время шахаа хоомей

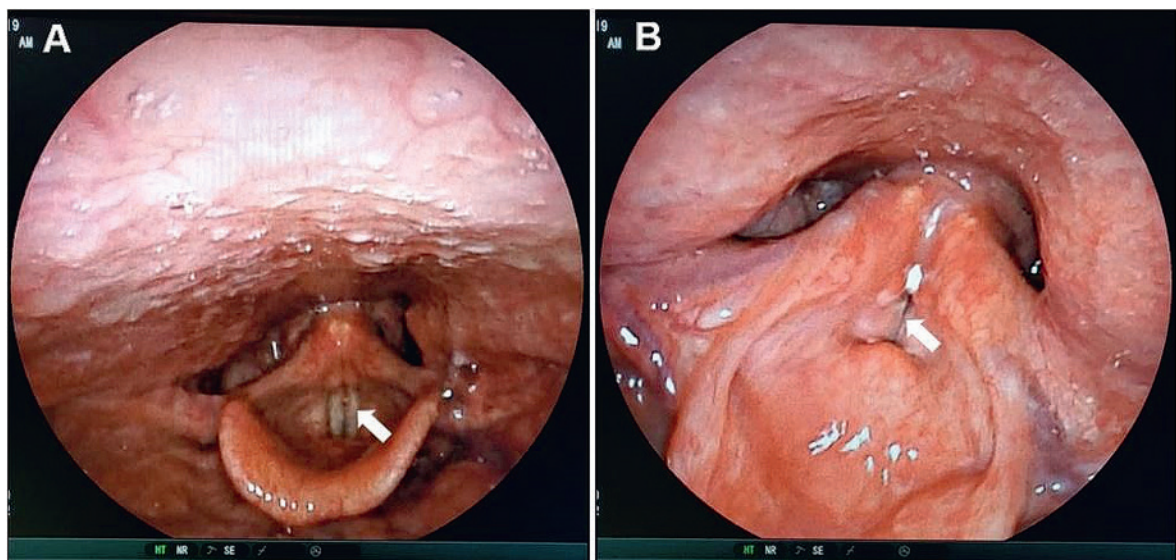


Figure 5. The figure illustrates the anatomical structure of the vocal folds during isgereee kuumii (laryngoscopy).

A. Normal structure of larynx, B. Structure of larynx during isgereee kuumii

Рисунок 5. Рисунок иллюстрирует анатомическую структуру голосовых складок во время исгерее хоомей (ларингоскопия).

A. Нормальная структура гортани, B. Структура гортани при исгерее хоомей

heard as vibration during kharkhiraа kuumii. In other words, at this time, creating vibrations in the anterior third of the laryngeal vestibule or between the mucous membranes of the vocal folds were observed to form kharkhiraа kuumii sound. The mucous membrane of the posterior third of the laryngeal vestibule can also vibrate, and if these structures vibrate at once, simultaneous sound and melody of kuumii is produced (Figure 6) (рисунок 6).

Results of study on changes in blood gas composition during kuumii:

After 10 minutes of kuumii by the participants, the pH was 75% alkaline, 25% normal, and the partial pressure of oxygen ( $pO_2$ ) was 90% below normal and 10% normal. The partial pressure of carbon dioxide ( $pCO_2$ ) was 35% hypocapnia, 5% hypercapnia and 60% normal in all participants. Oxygen supply ( $SaO_2$ ) was reduced in all participants. The partial pressure of oxygen gas ( $pO_2$ ) averaged 47 mmHg and the oxygen supply ( $SaO_2$ ) averaged 82%.

$SaO_2$  averaged 91% before kuumii and dropped to 82% after 10 minutes of performing kuumii. In the blood gas analysis of all

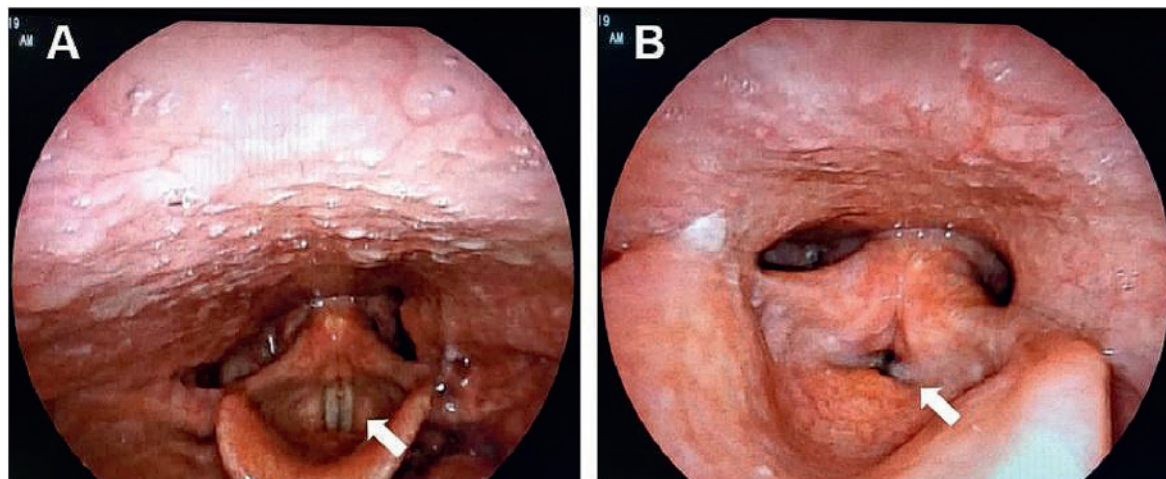


Figure 6. The figure illustrates the anatomical structure of the vocal folds during kharkhiraа khuumii (laryngoscopy).

A. Normal structure of larynx, B. Structure of larynx during kharkhiraа khuumii

Рисунок 6. Рисунок иллюстрирует анатомическую структуру голосовых складок во время хархираа хоомей (ларингоскопия).

A. Нормальная структура гортани, B. Структура гортани во время хархираа хоомей

participants, the average partial pressure of oxygen gas was 57.25 mmHg and decreased to 47 mmHg after 10 minutes of khuumii. During khuumii, the partial pressure of blood oxygen ( $pO_2$ ) and oxygen supply ( $SaO_2$ ) are reduced.

Results of study on some acoustic characteristics of sound during khuumii

To determine some acoustic indicators of the three main styles of khuumii: shakhaа, isgereе and kharkhiraа: the average sound of frequency was  $795 \pm 15$  Hz as for shakhaа khuumii,  $265 \pm 15$  Hz as for isgereе khuumii, and  $120 \pm 10$  Hz for kharkhiraа khuumii, which are 2-4 times higher compared to the frequency of ordinary speech. The sound power of shakhaа khuumii was  $95.0 \pm 5.0$  Db,  $86.0 \pm 1.0$  Db for isgereе khuumii and  $82.0 \pm 5.0$  Db for kharkhiraа khuumii, which are 7-10 times stronger than ordinary speech.

## Discussion

The study was aimed to examine the features of structure and function of some of the organs involved in khuumii. According to the results of the questionnaire, 60.5% of the participants were professional khuumii singers with university degrees, which indicates that the recent enrolments in khuumii major is related to the educational system and training. 9.3% are self-learners of khuumii, which indicates that khuumii skills exist in the Mongolian gene pool.

One of the changes in the body during khuumii (throat singing) was an increase in the number of heartbeats. We have tried to explain how the force formed from khuumii affects the human body. The pressure on the body is calculated by maximum heart rate (MHR) using a special formula. This formula is based on the calculation of the heart rate as a percentage of the difference between the number of heartbeats at rest and after khuumii and classified as: 50-60% is low, 60-70% is medium, 70-80% is quite demanding of muscle strength, and 100% is classified as the maximum strength required. MHR after khuumii reaches 70-80% or requires muscle strength. During khuumii (throat singing), there is an increase in cardiac output, blood circulation, and other organ systems, as well as an increase in the number of white blood cells, which is explained by physiological leukocytosis and the immune system. Researchers have noted in some publications that excessive physical strain

can lead to muscle damage and further lead to conditions in which inflammatory mediators are highly secreted.

Considering theoretically from the above explanation and the state of physical strain: Increased cardiac activity during khuumii can be explained by the activation of the sympathoadrenal system and the secretion of catecholamines. 81.4% of the participants did not experience an increase in heart rate, indicating that the cardiovascular function is normal and adaptable. However, 18.6% reported an increase in heartbeats, which may be explained by an increase in the pressure on the heart during khuumii and a lower ability to adapt to the load. Therefore, khuumii singers need to be under medical supervision of a cardiologist. 88.4% of the participants said that the number of breaths do not increase, which is related to proper training and proper khuumii technique. On the other hand, 11.6% of the participants had shortness of breath and it is necessary to conduct a detailed analysis as the cause may be from not learning to control their breathing properly, inadequate practice of breathing, or any existing respiratory problems. Furthermore, 53.5% of the participants smoke, which indicates a high risk of respiratory diseases; thus it expresses a need to completely give up smoking, a factor that affects the healthy voice. Another part of the questionnaire was the result clarified whether changes in the function of the human vocal apparatus and the organs involved in sound production depend on the duration of khuumii and prolonged khuumii. When performing khuumii in short and long duration, mucous membranes of the laryngeal vocal cord and the laryngeal vestibule ligament are determined to be not swollen. 27.9% said that they had hoarseness in their throat, suggesting new learners or hoarseness for other reasons. 55.8% of the participants answered that their voice tone changed, which is likely due to physiological enlargement that may lead to functional changes in vocal apparatus, as well as may depend on the duration of khuumii singing. However, 44.2% answered that there is no change in their voice tone, which may be related to proper technique of khuumii and genetics. 95.3% of the participants do not experience sore throat, indicating that the pharyngeal and laryngeal mucous membranes do not damage from khuumii. It is reasonable to assume that 4.7% had a sore throat due to reasons other than khuumii. 97.7% replied they did not have any pain when swallowing, which suggests that the pharyngeal mucous

membranes do not irritate and damage by kuumii. 74.4% of the participants said that their voice did not strain, presenting that if learned correctly, vocal apparatus muscles do not strain. Whereas, 25.6% of the participants said that they experience strained voice, which is related to their learning technique. Further, a detailed study in relation to the duration (years) of performing kuumii is required.

According to the results of Spirometric analysis, the external respiratory function of kuumii performers was 20% -30% higher than that of the person who does not sing kuumii. For example, increase in ventilation of the narrow tubes can be attributed to high level of depletion of the respiratory system during kuumii and the adaptation resulting from during many months and years of training.

There are two theories that explain kuumii: the “double-source” theory and the “resonance theory”. Chernov and Maslov’s (1989) “double-source” theory proposes that along with the vibration of the vocal cords, a narrow primary pitch similar to whistling is produced at the rear of the vocal cords [18]. However, Bloothoof’s (1992) “resonance theory” suggests that the primary pitch is formed from oscillations of the vocal cords, melody resonates and that the narrow high note is heard separately from the other components of the sound. The study observed Tuva’s ethnic Sygyt throat singing through inserting flexible laryngoscopy into the nasal cavity and found that both true and false vocal cords were tightly closed, creating a whistling sound with a narrow gap in the rear. Furthermore, function of the pharynx, larynx, and arytenoid cartilage were examined each time the sound changed. Stroboscopic examination of the throat with a direct laryngoscopy pulling the kuumii performer’s tongue revealed a continuous kuumii sound without a melody [19].

This was similar to the process of shakhaa kuumii in our study, but the fact that the lower part of the tongue and pharynx play an important role in the formation of shakhaa kuumii shows that it is similar to the isgeree style of Mongolian kuumii. It also proves that the melody of kuumii is formed by a mechanism or by the involvement of other resonating structures, rather than the double pitch produced by the larynx. Adachi and Yamada (1999) concluded that MRI images of kuumii shows that the tongue is raised to form a melody [20]. These researchers also conclude that the true vocal cords comes in close contact and joins with false vocal cords to form basic note, and further primary pitch resonates when the tongue is lifted, which is unquestionably in line with the results of X-ray and laryngoscopy of our research. Klingholz (1993) determined that the basic sound frequency was 202Hz for shakhaa (Sygyt) kuumii and 100-200Hz for kargyraa (kharkhira), which is close to the result of acoustic parameters of isgeree and kharkhira kuumii in our research [21].

## CONCLUSION

1. *During the formation of kuumii sound, thoracic cavity, diaphragm, and lungs regulate the intensity of the air reaching the vocal folds, exert pressure on the airways and vibrate the sound waves through air flows passing through the larynx and vocal folds. Mouth-nose cavity as well as pharynx are responsible for resonating the sound.*

2. *It is proposed to classify kuumii into two main styles of shakhaa and kharkhira according to the structural and functional changes in the organs involved in kuumii.*

## References

1. Behar A, Kumar M, Kunov H. A look at throat singing. *Can Acoust - Acoust Can.* 2001;29(1).
2. Enkhbat G. *Training on the implementation of the Convention for the Safeguarding of the Intangible Cultural Heritage, the role and capacity of the media.* In: Darkhan-Uul aimag, Mongolia: Soyombo printing; 2017:17.
3. *Decree of the President of Mongolia. “Mongol Khöömii” International Symposium and Festival.* Mongolia; 2009:1.
4. *Government of Mongolia. “Mongol Khöömii” program.* Mongolia; 2007.
5. Bat-Oyun Ch. *“Some issues of Mongolian throat singing” monograph,* Ulaanbaatar, 2002.
6. Enkhjargal Sh. *“Features of Mongolian kuumii species”, monograph,* Ulaanbaatar, 2006.
7. Mendbayar J. *“Features of Khöömii distribution region” monograph,* Ulaanbaatar, 2009.
8. Kherlen L. *The meaning of Mongolian Höömei.* Ulaanbaatar, 2010
9. Zagd-Ochir S. *“Some issues of Mongolian throat singers skills” monograph,* Ulaanbaatar, 2012
10. Tsogtgerel Ts. *“Issues of throat singing technique” monograph,* Ulaanbaatar, 2013.
11. Odsuren B. *“Features of Mongolian throat singing professional academic methods” monograph,* Ulaanbaatar, 2014
12. Sakakibara K, Imagawa H, Konishi T, et al. *Vocal fold and false vocal fold vibrations in throat singing and synthesis of khöömei. Proc IntComput Music Conf Havana, Cuba. 2001:135-138.*
13. Lindestad PÅ, Södersten M, Merker B, Granqvist S. *Voice source characteristics in Mongolian “throat singing” studied with high-speed imaging technique, acoustic spectra, and inverse filtering. J Voice. 2001;15(1):78-85. doi:10.1016/S0892-1997(01)00008-X*
14. Kharuto A V. *XX Session of the Russian Acoustical Society Moscow, October 27-31, 2008. Water. 2008;1:391-394.*
15. Aulanko R, Harvilahti L. *Acoustic characteristics of different styles of overtone singing in Altai, Reijo Aulanko and Lauri Harvilahti. :985-988.*
16. Grawunder S. *Comparison of voice production types of “western” overtone singing and South Siberian throat singing. 15th ICPhS Proc. 2003:1699-1702.*
17. Li G, Hou Q. *The Physiological Basis of Chinese Höömii Generation. J Voice. 2017;31(1):116.e13-116.e16. doi:10.1016/j.jvoice.2016.03.007*
18. Chernov B., Maslov V., 1989 *“Larynx double sound generator” Proc. XI Congress of Phonetic Sciences 6, 40-43*
19. Bloothoof G., Bringmann E., Cappellen M., 1992 *“Acoustics and perception of overtone singing” Journal of Acoustical Acoustical Society America 92(4), 101827-101827*
20. Adachi S., Yamada M., 1999. *“An acoustical study of sound production in biphonic singing.” Journal of Acoustic Society America 105(5), 2920-2932*
21. Klingholz F., 1993 *“Overtone singing: Productive mechanisms and Acoustic data” Journal of Voice 7(2) 118-122*

Поступила 18.05.20

Принята в печать 06.07.20

Received 18.05.20

Accepted 06.07.20



© Коллектив авторов, 2020

## Продуктивный периостит нижней челюсти у детей

А.Ю. Кугушев<sup>1,2,3</sup>, А.В. Лопатин<sup>1,2</sup>, С.А. Ясонов<sup>1</sup>, Д.В. Рогожин<sup>1,2</sup><sup>1</sup>РДКБ ФГБОУ ВО РНИМУ им. Н.И. Пирогова Минздрава РФ, Москва, Россия<sup>2</sup>ФГБУ НМИЦ ДГОИ им. Дмитрия Рогачева Минздрава РФ, Москва, Россия<sup>3</sup>ФГБУ НМИЦ АГП им. акад. В.И. Кулакова, Москва, Россия

Контакты: Кугушев Александр Юрьевич – к.м.н., врач детский онколог, отделения челюстно-лицевой хирургии, email: drkugushev@gmail.com

## Productive periostitis of the mandible in children

A.Yu. Kugushev<sup>1,2,3</sup>, A.V. Lopatin<sup>1,2</sup>, S.A. Yasonov<sup>1</sup>, D.V. Rogozhin<sup>1,2</sup><sup>1</sup>Russian Childrens' Clinical Hospital RNSMU n.a. N.I. Pirogov of the Ministry of Health of Russia, Moscow, Russia<sup>2</sup>FSBI NMSC CHOI n.a. Dmitry Rogachev of the Ministry of Health of Russia, Moscow, Russia<sup>3</sup>FSBI NMSC OGP n.a. V.I. Kulakov, Moscow, Russia

For correspondence: Alexander Yuryevich Kugushev – e-mail: drkugushev@gmail.com

## 儿童下颌骨生产性骨膜炎

A.Yu. Kugushev<sup>1,2,3</sup>, A.V. Lopatin<sup>1,2</sup>, S.A. Yasonov<sup>1</sup>, D.V. Rogozhin<sup>1,2</sup><sup>1</sup>Russian Childrens' Clinical Hospital RNSMU n.a. N.I. Pirogov of the Ministry of Health of Russia, Moscow, Russia<sup>2</sup>FSBI NMSC CHOI n.a. Dmitry Rogachev of the Ministry of Health of Russia, Moscow, Russia<sup>3</sup>FSBI NMSC OGP n.a. V.I. Kulakov, Moscow, Russia

通讯作者: Alexander Yuryevich Kugushev – e-mail: drkugushev@gmail.com

**Doi: 10.25792/HN.2020.8.3.16–24**

**Цель.** Продуктивный периостит является одной из форм хронического остеомиелита, при котором происходит образование новой периостальной кости над кортикальной. Для данного заболевания не характерен болевой синдром, однако оно всегда связано с воспалительными изменениями в области молярных и премолярных зубов. В связи со схожей клинико-рентгенологической и гистопатологической картиной, а также редкостью встречаемости, данное заболевание всегда приходится отличать от фиброзно-костных поражений и сарком.

**Материал и методы.** За 2014–2019 гг. в отделении челюстно-лицевой хирургии РДКБ на стационарном лечении по поводу безболезненной асимметрии нижней челюсти находились 8 пациентов. На основании оценки местного статуса, сроков появления асимметрии, а также данных компьютерной томографии этим детям был выставлен диагноз «продуктивный периостит». Проведено хирургическое лечение в объеме удаления фиброзно-костных разрастаний на нижней челюсти и экстракции кариозно разрушенных премоляров и маляров над областью поражения.

**Результаты.** При лучевой диагностике обнаружены характерные признаки, позволяющие провести дифференциальную диагностику от других форм хронического остеомиелита. Полное выздоровление отмечено во всех случаях с полным восстановлением структуры костной ткани в течение 6 месяцев наблюдения. В одном случае после иммуногистологического исследования потребовалось определение мутации MDM2 для исключения низкодифференцированной саркомы, несмотря на характерную клинико-рентгенологическую картину.

**Заключение:** образование новой кости может происходить при многих патологических состояниях, что требует проведения дифференциальной диагностики с обязательным иммуногистохимическим исследованием.

**Ключевые слова:** периостит, Гарре, остеомиелит, нижняя челюсть, фиброзно-костные поражения, кариес

**Конфликт интересов.** Авторы заявляют об отсутствии конфликта интересов.

Финансирование. Работа выполнена без спонсорской поддержки

**Для цитирования:** Кугушев А.Ю., Лопатин А.В., Ясонов С.А., Рогожин Д.В. Продуктивный периостит нижней челюсти у детей. Голова и шея. Российский журнал = Head and neck. Russian Journal. 2020;8(3):16–24

Авторы несут ответственность за оригинальность представленных данных и возможность публикации иллюстративного материала – таблиц, рисунков, фотографий пациентов.

### ABSTRACT

**Aim of the study.** Productive periostitis is a rare form of chronic osteomyelitis in which a new periosteal bone tissue over the cortical bone is formed. This disease is not accompanied by pain, but is always associated with

inflammatory changes in the molars and premolars area. Differential diagnosis should be considered with fibrous bone lesions and sarcomas due to the similar clinical, radiological and histopathological picture, as well as the rarity of occurrence.

**Material and methods.** In 2014–2019, 8 patients were admitted to the Department of Maxillofacial Surgery of the Russian Childrens' Clinical Hospital with a painless asymmetry of the face in the lower jaw region. Based on the local examination and computed tomography findings, a diagnosis of productive periostitis was made in these children. Surgical treatment included the removal of fibrous bone growth on the lower jaw and extraction of carious-destroyed premolars or molars above the lesion area.

**Results.** Radiological diagnostics revealed characteristic signs allowing differential diagnosis with other forms of chronic osteomyelitis. Complete recovery with a complete restoration of the bone structure was achieved in all cases within 6 months of observation. One of the cases required to detect the MDM2 mutation to exclude low-grade sarcoma after immunohistological assessment, despite the specific clinical and radiological picture.

**Conclusion.** The formation of a new bone may occur in many pathological conditions, which requires differential diagnosis with the obligatory immunohistological examination.

**Key words:** periostitis, Garre, osteomyelitis, lower jaw, fibrous bone lesions, dental caries

**Conflicts of interest.** The authors have no conflicts of interest to declare.

**Funding.** There was no funding for this study.

**For citation:** Kugushev A.YU., Lopatin A.V., Yasonov S.A., Rogozhin D.V. Productive periostitis of the mandible in children. *Head and neck. Russian Journal.* 2020;8(3):16–24

The authors are responsible for the originality of the data presented and the possibility of publishing illustrative material – tables, figures, photographs of patients.

## 摘要

目的：生产性骨膜炎是一种罕见的慢性骨髓炎，其中在皮质骨上形成新的骨膜骨。这种疾病的特征不是疼痛，但它总是与臼齿区域的炎症变化有关。由于临床，放射学和组织病理学图像相似，且发生率极低，因此应对纤维骨病变和肉瘤进行鉴别诊断。

材料与方法：2014–2019年，8名患者在俄罗斯儿童临床医院颌面外科接受治疗，出现下颌面部无痛不对称。根据当地情况和计算机断层扫描分析，诊断为生产性骨膜炎。手术治疗方法是去除下颌骨上的纤维骨组织，并提取龋齿破坏的前牙或颧骨。

结果：放射诊断具有特征性体征，可以鉴别诊断其他形式的慢性骨髓炎。在观察后6个月内，所有病例均完全恢复，骨结构完全恢复。在一种情况下，尽管有特征性的临床和放射学图像，但在免疫组织学检查后，仍需要检测MDM2突变以排除低度肉瘤。

结论：新骨的形成可以在许多病理条件下发生，这需要通过强制性免疫组织学检查进行鉴别诊断。

关键词：骨膜炎，Garre，骨髓炎，下颌，

利益冲突 作者没有利益冲突要声明。

基金 这项研究没有资金。

引用 Kugushev A.YU., Lopatin A.V., Yasonov S.A., Rogozhin D.V. Productive periostitis of the mandible in children. *Head and neck. Russian Journal.* 2020;8(3):16–24

作者对所提供数据的原创性以及出版说明性材料（表格，图表，患者照片）负责。

## Введение

Пролиферативный периостит впервые упомянут швейцарским хирургом Карлом Гарре в 1893 г. при описании поражения большеберцовой кости [1–5]. Первый случай поражения нижней челюсти у детей принадлежит С.Е. Loveman (1941) [2]. Данное заболевание характеризуется образованием новой кости над инфицированным участком губчатой вследствие реакции внутренней поверхности надкостницы на слабый инфекционный агент. Чаще всего в роли инфекционных агентов выступают стафилококки и стрептококки как причина периапикальной одонтогенной инфекции, однако формирование пролиферативного периостита – отно-

сительно редкое одонтогенное осложнение [2, 6, 7]. По мнению N.K. Wood, для развития этого заболевания должна реализоваться следующая комбинация [7]: наличие надкостницы с высокой остеобластической активностью и хроническая инвазивная инфекция, стимулирующая образование новой периостальной костной ткани, но недостаточно патогенная, чтобы вызвать резорбцию. При этом должен быть баланс между сопротивляемостью организма и вирулентностью микроорганизмов, чтобы легкая хроническая инфекция могла продолжаться достаточно долго.

По данным L.R. Eversole, это заболевание встречается исключительно у детей (средний возраст 11 лет) [8], хотя спорадические случаи были зарегистрированы у пациентов после

20 лет и у младенцев [2, 3, 9–11]. Чаще болеют лица мужского пола с преобладанием 1–1,4:1 [2].

Для пролиферативного периостита характерно одностороннее поражение в области задних двух третей нижней челюсти [12–14]. Чаще всего причиной возникновения этого заболевания является инфицированный 1-й моляр нижней челюсти, в проекции корней которого и возникает образование [2, 4, 5, 7, 11, 14]. В анамнезе могут быть жалобы на боль, вызванную одонтогенной инфекцией, отечность по нижней границе в задних двух третях нижней челюсти [9, 12, 13]. Поражение верхней челюсти встречается редко, однако имеется описание случая с одномоментным поражением всех четырех зон моляров и премоляров [7].

Отек щеки вызывает умеренную асимметрию лица и протекает бессимптомно и безболезненно. Тем не менее болевой компонент может возникать, если очаг поражения вторично инфицирован [2, 11]. С появлением хронической инфекции под надкостницей начинает формироваться новая кость и отек начинает уплотняться.

При пальпации зоны поражения определяется образование костной плотности, как правило, без активных признаков воспаления на коже и слизистых оболочках. Несмотря на то что объем формирования кости различается, всегда имеется отек мягких тканей. Размер может варьироваться от 2 см до поражения всего тела нижней челюсти на стороне воспаления. При этом толщина костного нароста может достигать 2–3 см [2].

Несмотря на негнойный характер периостита, иногда происходит формирование наружного свища [4, 11], а также возможно наличие лимфаденопатии и лейкоцитоза, однако они являются случайными находками [2, 4, 7]. В отличие от других форм остеомиелита, гипертермия, как правило, отсутствует, а скорость оседания эритроцитов остается неизменной. Кроме того, нет значимого увеличения числа лейкоцитов или уровня щелочной фосфатазы [9, 15].

При лучевой диагностике рентгенографические проявления зависят от продолжительности заболевания и степени кальцификации. В раннем периоде – это наличие тонкой «корки» над кортикальным слоем. Пространство между этой новой тонкой оболочкой кости и уже существующим кортикальным слоем может быть рентгенопрозрачно. По мере течения заболевания в результате последующих новых отложений утолщается кортикальный слой, который приобретает вид «луковой кожуры» на рентгенограмме [2, 3, 11, 15–18]. Прилегающая медуллярная кость может иметь смешанную структуру с зонами остеолитического в пределах нормальной или склерозированной области [2, 9]. Такие изменения указывают на парал-

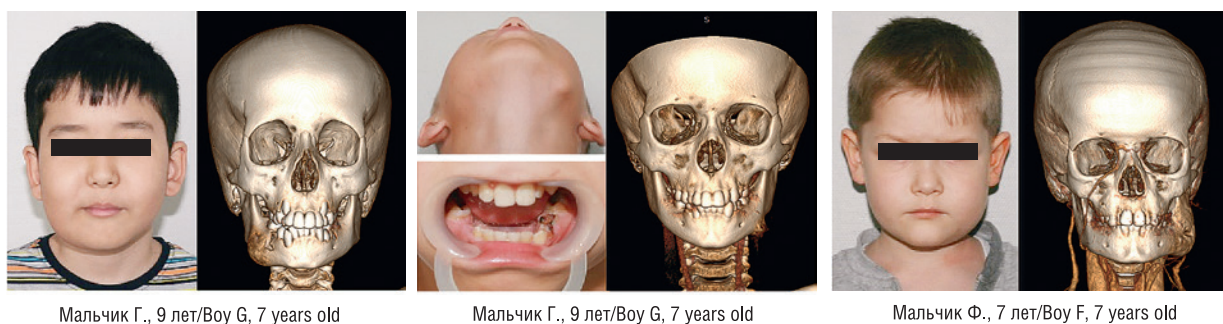
лельное образование новой реактивной кости, которая расширяет поверхность измененной кости. В большинстве описанных случаев на рентгенограмме костная ткань выглядит нормально, но в некоторых случаях это состояние может сопровождаться остеолитическими или остеосклеротическими изменениями, а также формированием небольших секвестров [2, 20]. При проведении прицельных рентгенограмм зубов определяется рентгенопрозрачная область на верхушке корня вовлеченного кариозного зуба [14, 21, 22].

При гистологическом исследовании выявляют пролиферацию новой активной костной ткани в области компактного слоя и под надкостницей с фиброзно-костным рисунком и минимальным сосудистым пространством. Одной из особенностей этой новой кости является наличие остеобластной оправы и остеоидной ткани. Кроме того, в существующей волокнистой соединительной ткани прослеживается наличие инфильтрации хронических воспалительных клеток, микроабсцессов и микросеквестров [2, 23, 24].

В настоящий момент большинство авторов сходятся во мнении, что лечение заключается в удалении пораженного зуба. Однако описано изолированное лечение каналов пораженного зуба с положительным исходом и восстановлением симметрии нижней челюсти [2, 13, 15, 21].

## Материал и методы

В отделении челюстно-лицевой хирургии РДКБ ФГАОУ ВО РНИМУ им. Н.И. Пирогова Минздрава России за период 2012–2019 гг. на стационарном лечении по поводу образования нижней челюсти находились 8 детей. Всем детям перед операцией была проведена мультиспиральная компьютерная томография (КТ) с трехмерной реконструкцией, на которой выявлялось образование пониженной костной плотности в пределах периоста. Оценка характера костных изменений проводилась с использованием специализированного программного обеспечения, установленного как на сервер больницы (Medialog), так и с помощью портативных программ (Amira 5.34 – построение 3D моделей и Vidar Dicom viewer – оценка размера и плотности образований). В анализ были включены различные переменные: возраст, пол, основная жалоба и ее продолжительность, тип поражения, локализация. Панорамные рентгеновские снимки и конусная трехмерная ортопантомограмма не использовались по причине низкого качества визуализации костной структуры. Всем детям проведено оперативное лечение – удаление образования внутриротовым доступом с последующим иммуногистопатологическим исследованием, позволившим подтвердить характер заболевания. В послеоперационном периоде все дети находились



Мальчик Г., 9 лет/Boy G, 7 years old

Мальчик Г., 9 лет/Boy G, 7 years old

Мальчик Ф., 7 лет/Boy F, 7 years old

Рис. 1 Вариабельность внешнего вида и данные 3D КТ при поступлении

Figure. 1 Variability of appearance and 3D CT data on admission

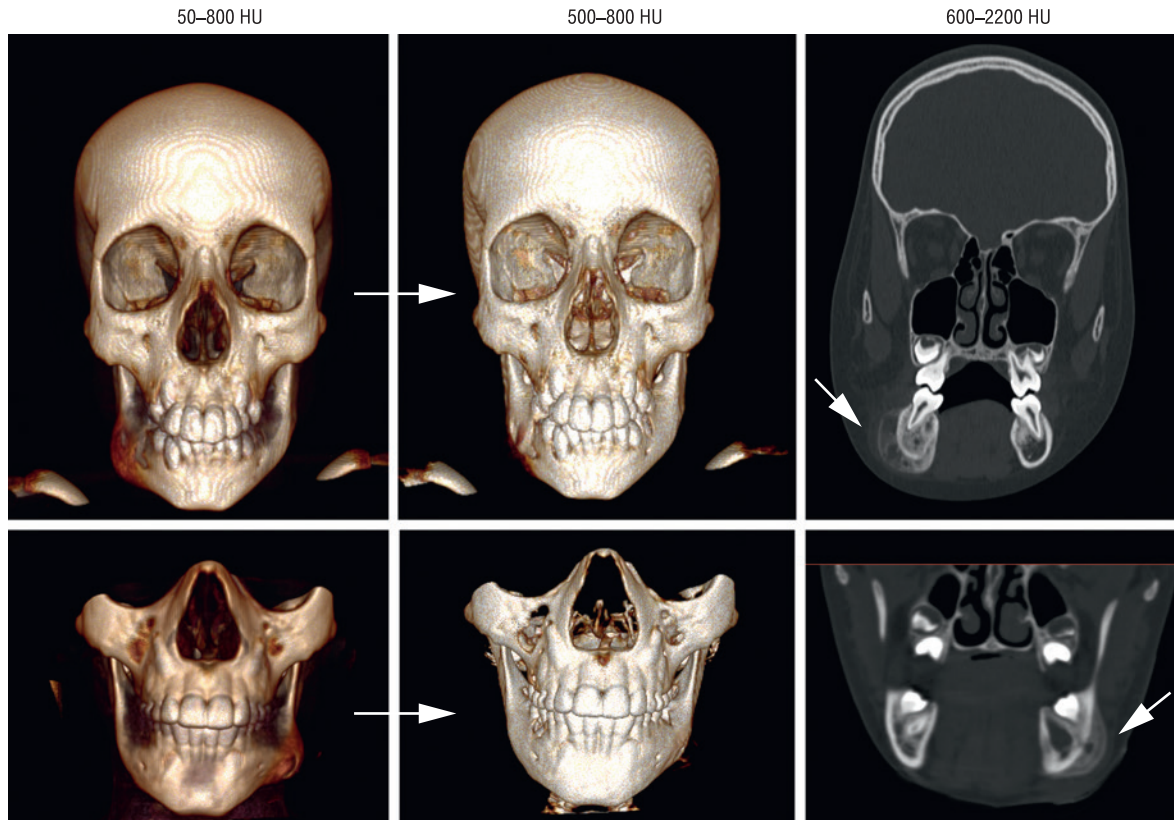


Рис. 2. Особенности лучевой диагностики (эффект «растворения» образования при изменении ширины окна плотности)  
Figure 2. Radiation diagnostics features (the effect of “dissolution” of a tumor when changing the window width)

под катамнестическим наблюдением с проведением контрольных КТ не реже 1 раза в год.

## Результаты

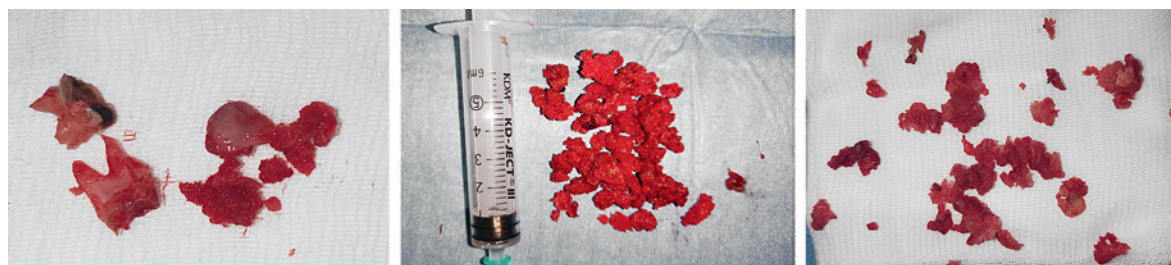На момент поступления в стационар средний возраст пациентов составлял 8,8 года. В исследуемой группе преобладали мальчики (7:1), а поражение имело преимущественно левосторонний характер (5:3). Основной жалобой при поступлении было наличие асимметрии нижней челюсти, которую в 3 случаях связывали

с травмой (рис. 1). В двух случаях заболевание развилось после неудачной попытки удаления кариозных премоляров. Появление отека и деформации сопровождалось болевым синдромом у 3 пациентов, однако воспалительный характер заболевания заподозрен только в одном случае (табл. 1). Во всех остальных случаях заболевание протекало без болевого синдрома.

Компьютерная томография позволила выявить во всех случаях закономерность для данного заболевания. При изменении окна плотности удавалось «растворить» образование с обнажением подлежащей нижней челюсти (рис. 2).

Таблица 1. Половозрастной состав пациентов с направительными диагнозами и локализацией поражений  
Table 1. Age and gender of patients with referral diagnoses and lesion localizations

№	Пол Gender	Возраст дебюта, лет Age at the diagnosis, years old	Возраст при поступлении, лет Age at admission, years old	Направительный диагноз Referral diagnosis	Локализация поражения Lesion localization
1	Жен Female	5,6	6,9	Образование Tumor	Нижняя челюсть справа Lower jaw on the right
2	Муж Male	9,3	9,8	Саркома Sarcoma	Нижняя челюсть справа Lower jaw on the right
3	Муж Male	10,0	10,4	Остеобластокластома Osteoblastoclastoma	Нижняя челюсть слева Lower jaw on the left
4	Муж Male	9,5	9,7	Экзостоз Exostosis	Нижняя челюсть справа Lower jaw on the right
5	Муж Male	9,0	9,3	Злокачественное образование Malignant tumor	Нижняя челюсть слева Lower jaw on the left
6	Муж Male	7,1	7,5	Остеомиелит Osteomyelitis	Нижняя челюсть слева Lower jaw on the left
7	Муж Male	6,2	6,5	Фиброзная дисплазия Fibrous dysplasia	Нижняя челюсть слева Lower jaw on the left
8	Муж Male	9,8	10,3	Остеобластокластома Osteoblastoclastoma	Нижняя челюсть слева Lower jaw on the left



Пациент М., 10 лет/Patient M, 10 years old

Пациент Г., 9 лет/Patient G, 10 years old

Пациент Ш., 10 лет/Patient Sh, 10 years old

Рис. 3. Удаленный материал

Figure 3. Removed material

При оценке коронарных срезов отмечалось «окутывание» фиброзными тканями нижней челюсти по плотности значительно ниже костной ткани, связанное через дефект в кортикальном слое. Образование было всегда хорошо очерчено с псевдо-кистозными низкоплотными включениями. Во всех случаях регистрировалась симметричная полиаденопатия. В трех случаях очаг воспаления располагался в проекции зуба 3.4, в четырех случае – в проекции зубов 4.6 или 3.6 и только в одном случае – в области зуба 4.5.

Хирургическое лечение проводилось внутриворотным доступом с разрезом по переходной складке преддверия рта. Во всех случаях выполнено удаление фибринозно-измененных тканей без проведения краевой резекции или декортикации. В 3 случаях проводилось одномоментное удаление кариозно-измененных зубов (рис. 3). В двух случаях, когда заболевание было связано с травмой, кариозного поражения зубов полости рта выявлено не было. Удаленный материал отправлялся на гистологическое и бактериологическое исследования.

Бактериологическое исследование материала удалось провести в 5 случаях, что связано с техническими трудностями. По данным проведенного исследования единой патогенной микрофлоры не обнаружено. Результаты бактериологического исследования содержали различные концентрации условно-патогенной микрофлоры полости рта и зубов (табл. 2).

При гистологическом исследовании выявлялись фрагменты губчатой кости с участками остеолитизиса и реактивного остеогенеза. В зонах остеолитизиса костные балки были заме-

щены волокнистой соединительной тканью с очагами смешанного воспаления без наличия клеток атипии. В одном случае проводилось иммуногистохимическое исследование с антителами к b-catenin, SMA, SATB2, CD34, MDM2, cdk4 в связи с выявлением веретеновидных клеток. Веретеновидные клетки экспрессировали MDM2, SATB2 и cdk4. Несмотря на характерную клинко-рентгенологическую картину, в этом случае заподозрена низкокодифференцированная остеосаркома, что потребовало исследование гена *MDM2*. Иммуногенетическое исследование гена *MDM2* не подтвердило наличия данной мутации, а в ходе динамического наблюдения отмечалась полная перестройка костной ткани.

Во всех случаях при катамнестическом осмотре через 6 месяцев отмечалась полная перестройка в зоне поражения независимо от объема первичного очага с восстановлением костной структуры. При этом даже при наличии остаточных фиброзных наложений после санации очага происходило полное восстановление пораженной области (рис. 4).

## Обсуждение

Продуктивный периостит (ПП) является формой хронического остеомиелита, при котором происходит образование новой периостальной кости над кортикальной. Такая патологическая реактивность была описана различными клиническими терминами, включая «хронический диффузный склерозирующий остеомиелит», «хронический остеомиелит с пролиферативным

Таблица 2. Результаты посева удаленного материала  
Table 2. Results of bacterial culture of the removed material

№	Пол Gender	Возраст при поступлении, лет Age at admission, years old	Результаты бактериологического исследования Bacterial culture results
1	Жен Female	6,9	Не проводилось Not performed
2	Муж Male	9,8	Умеренный рост <i>Streptococcus sanguinis</i> Moderate growth of <i>Streptococcus sanguinis</i>
3	Муж Male	10,4	Обильный рост <i>Streptococcus mitis</i> Abundant growth of <i>Streptococcus mitis</i>
4	Муж Male	9,7	Не проводилось Not performed
5	Муж Male	9,3	Умеренный рост <i>Streptococcus mitis</i> Moderate growth of <i>Streptococcus mitis</i>
6	Муж Male	7,5	<i>Staphylococcus warneri</i> <i>Staphylococcus warneri</i>
7	Муж Male	6,5	Не проводилось Not performed
8	Муж Male	10,3	Без роста No growth

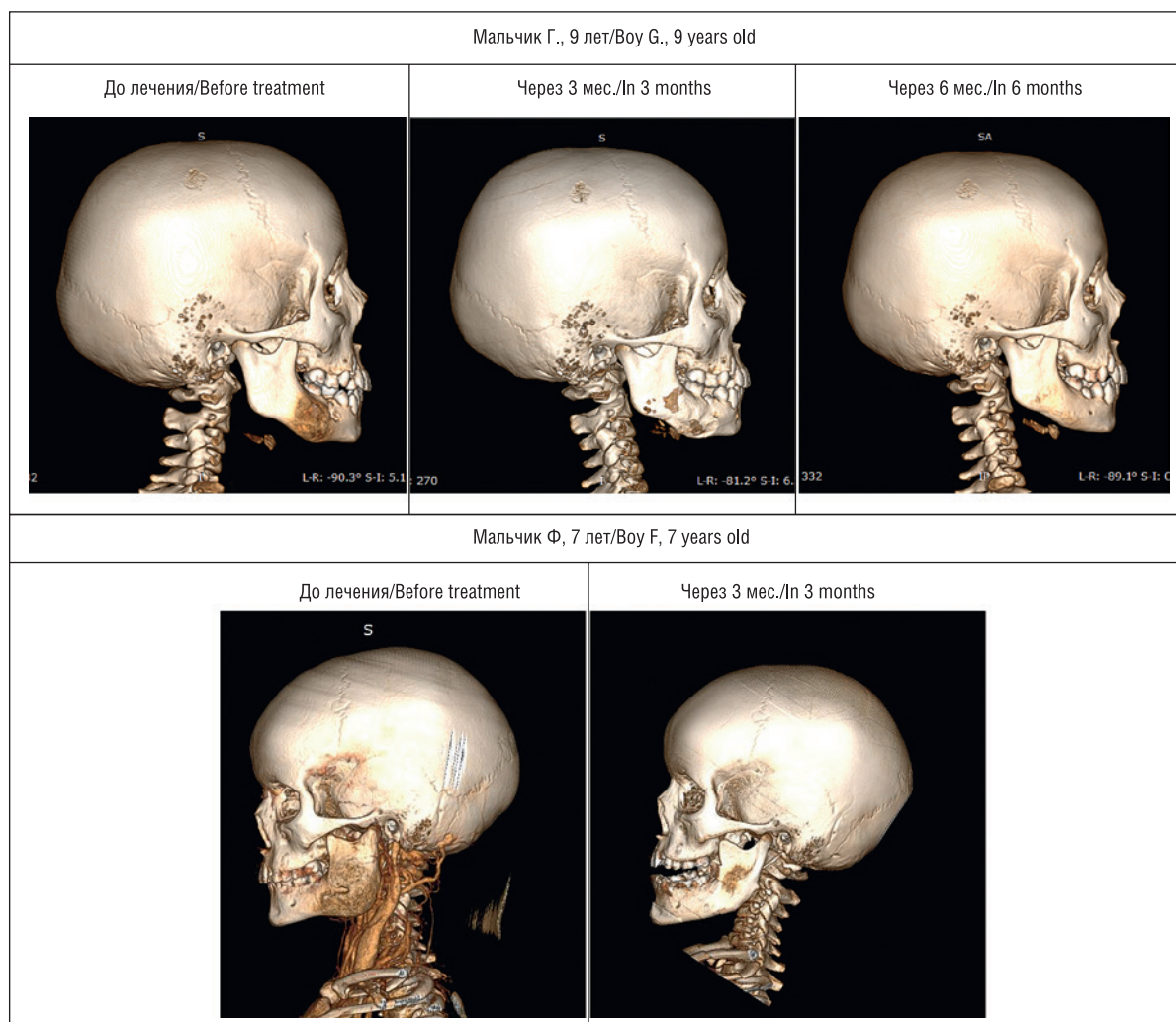


Рис. 4. Динамика восстановления костной структуры после оперативного лечения

Figure 4. Dynamics of bone structure restoration after surgical treatment

периоститом», «остеомиелит Гарре», «хронический негнойный склерозирующий остеоит», «острый миелит» и «острый периостит» [13]. Термин «остеомиелит Гарре» почти полностью отвергается большинством медицинских патологов, но все еще используется стоматологами [14].

Распространенной причиной периостальной реакции является кариес зубов с сопутствующими периапикальными поражениями и вторичным инфицированием пародонта, переломами и неodontогенными инфекциями [14, 15]. Большинство пролиферативных периоститов возникает над компактной костью в области вовлеченного зуба [13]. Чаще всего причиной является инфицированный 1-й молярный зуб, реже пролиферативный периостит возникает из-за кариеса 3-го моляра [9]. Однако в наблюдаемой нами группе причиной развития периостита являлись и премоляры. По мнению B.W. Neville, гиперплазия периоста может быть вызвана прорезыванием зуба, с чем может быть связан средний возраст дебюта – 11 лет [18]. Однако в нашей группе средний возраст составил 8,8 года, что также совпадает с периодом сменного прикуса. В большинстве случаев обширной зоны костеобразования не возникает, однако возможно ее распространение за пределы пораженных участков на ветвь и мышечковый отросток [6, 14].

С точки зрения патофизиологии, воспалительные сигналы могут регулировать периостальный ответ с помощью матриксной металлопротеиназы-9 (ММР-9), экспрессируемой нейтрофилами и макрофагами [25] в зоне воспаления. ММР9 опосредованно влияет на дифференцировку скелетных клеток, регулируя воспалительный ответ и распределение воспалительных клеток, что приводит к локальной регуляции дифференцировки клеток в области периоста [26, 27]. Кроме того, критическим регулятором воспаления, играющим важную роль в регуляции работы периоста, является COX-2 – изоформа циклооксигеназы, фермента, ограничивающего скорость биосинтеза простагландина. Сверх экспрессия этого фермента увеличивает скорость остеогенеза [28]. Вероятнее всего, избыточная воспалительная стимуляция данных факторов на фоне хронической низковирулентной флоры, не приводящей к избыточной воспалительной реакции, а также прорезывание молярных и премолярных зубов повышают остеобластическую активность периоста. Хотя, безусловно, необходимы дальнейшие исследования роли ММР-9 и COX-2, т.к. модуляция воспалительного процесса может быть использована в периосто-опосредованной костно-регенеративной терапии [29].

Для диагностики достаточно проведения традиционных рентгенографических методов или КТ-изображений [4, 5, 30, 31]. Некоторые авторы для постановки диагноза ограничивались ортопантограммой без биопсии или рентгенологического обследования в динамике [13, 28]. Однако, по нашему мнению, именно КТ позволяет установить правильный диагноз ПП. Характерной особенностью является «растворение» пораженной зоны при смене зон костной плотности, что отличает его от других форм хронического остеомиелита. В большинстве случаев в связи с характерной клинико-рентгенологической картиной нет необходимости в проведении биопсии, кроме случаев сомнения в диагнозе [5, 11].

При КТ пролиферативная кость образует слои рентгеноконтрастного ламинирования по типу «луковой кожуры». Расслоение кортикальной кости происходит в параллельных слоях [13]. Значительно реже встречаются остеолитические рентгенпрозрачные зоны в новой кости [32]. У наших пациентов наружная поверхность новообразованной кости была преимущественно гладкой, но смешанная внутри неокортикогенеза.

Подобные костные изменения могут встречаться при саркома Юинга и остеогенной саркоме [7], но разрушение костной ткани, связанное с этими заболеваниями, является менее упорядоченным и имеет вид «изъеденной молью» [7, 14], а периостальная реакция имеет игольчатый тип [7, 14]. Кроме того, саркома Юинга часто сопровождается такими осложнениями, как невралгия и парестезия губ [2, 31], а остеосаркома – наличием периостальных реакций в форме козырька Кодмана [2, 33].

ПП также следует отличать от других патологий, которые вызывают образование новой кости, включая болезнь Каффи, фиброзную дисплазию, болезнь Педжета, периферические остеоомы, экзостозы и оссифицированные поднадкостничные гематомы [4, 5, 11, 31]. Болезнь Каффи проявляется аналогично, с наличием «луковой кожуры» на рентгенограмме, однако для этого заболевания характерен возраст дебюта до двух лет, двустороннее вовлечение пазух и углов нижней челюсти, а также поражение нескольких костей [2]. Другим патологическим состоянием, требующим дифференциальной диагностики, является фиброзная дисплазия, возраст дебюта и клиническое течение которой очень похожи. Тем не менее фиброзная дисплазия отличается от ПП наличием изменения на рентгенограмме по типу «матового стекла» без четкой дифференцировки на слои, а также отсутствием связи с инфекционным агентом [2, 5, 11, 31]. Периферические остеоомы и экзостоз рентгенологически представлены как высокоплотная однородная рентгеноконтрастная масса снаружи от кортикального слоя. Клиническое проявление оссифицирующей субпериостальной гематомы также могут быть схожи с ПП, однако она не обладает равномерной рентгеноконтрастностью и связана с травмой [2].

При гистологическом исследовании выявляют параллельные ряды трабекул в реактивной костной ткани, располагающиеся перпендикулярно поверхности компактного слоя, а в межтрабекулярном пространстве – воспаление и некроз. При пролиферативном периостите некоторые волокна трабекул связаны и широко разнесены, в связи с чем его путают с фиброзной дисплазией [34]. Однако при фиброзной дисплазии имеется фиброзная строма с трабекулами неправильной формы. Кроме того, при остеогенной саркоме можно наблюдать наличие анапластических клеток опухоли и остеоида, продуцируемых злокачественными мезенхимальными клетками [14]. В наблюдаемых нами случаях не было признаков остеоида и опухолевых клеток,

однако в одном случае потребовалось проведение исследования для исключения мутации MDM2, характерной для низкодифференцированной саркомы.

Существуют различные мнения относительно наиболее подходящего вида лечения. Несмотря на то что гипербарическая оксигенация и эндодонтическое лечение оказались успешными, наиболее распространенным является использование антибиотиков и удаление инфицированного зуба [9, 13, 28, 30, 35]. После устранения источника инфекции увеличенная в объеме кость восстанавливается до ее первоначальной формы под действием вышележащих мышц [14]. Если костная деформация выражена, показано проведение ремоделирования с целью достижения первоначальной формы, т.к. спонтанный регресс маловероятен [36]. Учитывая трудности, связанные с применением эндодонтического лечения, в наших случаях была проведена антибактериальная терапия, удаление избыточных периостальных фиброзных тканей и в одном случае удаление кариозно разрушенного зуба. Во всех случаях достигнуто улучшение контуров кости на контрольных КТ, сделанных через 6 месяцев после хирургического лечения. Во всех описанных нами случаях удалось избежать радикальной резекции.

В литературе описано успешное нехирургическое лечение, заключающееся в чистке и пломбировке корневых каналов, что эффективно устраняет этиологические факторы (микроорганизмы и их побочные продукты), позволяет заменить остеобластную активность остеокластической. При данном подходе не требуется комбинации с другими методами лечения или дополнительной антибактериальной терапии [37]. Ранее многие авторы выступали за хирургическое изменение контуров кости [38], однако нехирургическое лечение корневых каналов приводит к ремоделированию кости самостоятельно [7, 13]. Мы наблюдали 2 детей, у которых ПП возник после экстракции причинных зубов. В большинстве статей сообщается, что продолжительность полного восстановления составляет около одного года [6, 15, 39]. Хирургическое удаление фиброзных разрастаний ускоряет этот процесс, как в наших случаях, когда ремоделирование происходило в течение первых 6 месяцев.

## Заключение

Описанные нами случаи демонстрируют, что ПП может возникать из-за инфекции даже после экстракции зуба, что требует хирургического лечения в объеме локальной санации очага. Клинико-гистологическое сходство этого заболевания с саркомами требует обязательного проведения биопсии для верификации диагноза.

## ЛИТЕРАТУРА / REFERENCES

- Garrè C. *Ueber besondere Formen und Folgezustände d. aku-ten infek. Osteomyelitis Beitr. Z. Klin. Chir.* 1893;10:257.
- Karjodkar F.R., *Textbook of Dental and Maxillofacial Radiology*, Jaypee, Panama City, Panama, 2nd edition, 2009.
- Çelenk P., Akgül H.M. *Garre's osteomyelitis (a casereport)*. J. Ondokuz. Mayıs University Dental Faculty. 2000;3:29–31.
- Nakano H., Miki T., Aota K., Sumi T., Matsumoto K., Yur Y.A. *Garre's osteomyelitis of the mandible caused by aninfected wisdom tooth. Oral Sci. Internat.* 2008;15(2):150–4.
- Suma R., Vinay C., Shashikanth M.C., Subba V.V. Reddy. *Garre's sclerosing osteomyelitis. J. Indian Societ. Pedodont. Prevent. Dent.* 2007;25:30–3.

6. Children's therapeutic dentistry. National guideline. Ed. by V.K. Leontiev, L.P. Kiselnikova. 2nd ed., rev. and add. M., 2017. 952 p. / *Детская терапевтическая стоматология. Национальное руководство*. Под ред. В.К. Леонтьева, Л.П. Кисельниковой. 2-е изд., перераб. и доп. М., 2017. 952 с.
7. Wood N.K., Goaz P.W. Solitary radiopacities not necessarily contacting teeth. In: Wood N.K., Goaz P.W. *Oral and maxillofacial lesions*. 5th ed. St. Luis: Mosby. 1996. P. 488–49.
8. Eversole L.R. Proliferation periostitis of Garré: its differentiation from other neoperiostoses. *J. Oral Surg.* 1979;37(10):725–31.
9. Tong A.C.K. *Oral Pathol. Oral Radiol. Endod.* 2006;102:e14–9.
10. Erişen M., Bayar Ö.F., Ak G. Garre osteomyelitis: a case report. *J. Dent. Faculty Atatürk Univer.* 2014;9:49–53.
11. Gonçalves M., Oliveira D.P., Oya E.O., Gonçalves A. Garre's osteomyelitis associated with a fistula: a case report. *J. Clin. Pediatr. Dent.* 2002;26(3):311–3.
12. Pell G.J. Garré's osteomyelitis of the mandible: report of case. *J. Oral Surg.* 1955;13(3):248–52.
13. Zand V., Loffi M., Vosoughhosseini S. Proliferative periostitis: a case report. *J. Endod.* 2008;34(4):481–3.
14. Seok H., Kim S.G., Song J.Y. Proliferative periostitis of the mandibular ramus and condyle: a case report. *J. Korean Assoc. Oral Maxillofac. Surg.* 2015;41(4):198–202. doi: 10.5125/jkaoms.2015.41.4.198.
15. McWalter G.M., Schaberg S.J. Garré's osteomyelitis of the mandible resolved by endodontic treatment. *J. Am. Dent. Assoc.* 1984;108(2):193–5.
16. Smith S.N., Farman A.G. Osteomyelitis with proliferative periostitis (Garré's osteomyelitis). Report of a case affecting the mandible. *Oral Surg.* 1977;43(2):315–8.
17. Asgary S., Eghbal M.J., Ehsani S., Eslami B. An unusual finding of proliferative periostitis in a child: a case report. *Internat. J. Stomatol. Res.* 2012;1(1):1–5. doi: 10.5923/j.ijsr.20120101.01.
18. Neville B.W., Damm D.D., Allen C.M. *Oral and maxillofacial pathology*. 2nd ed. Philadelphia: Saunders; 2002.
19. Lee L. Inflammatory lesions of the jaws. In: White SC., Pharoah M.J. *Oral Radiol.* 5th ed. St. Luis: Mosby. 2004. P. 377–80.
20. Zhelezny P.A., Kolybelkin M.V., Izyumov A.O., Apraksina E.Yu., Zheleznyaya A.P. Characteristics of odontogenic and non-odontogenic inflammatory processes of the maxillofacial region in children treated in the maxillofacial hospital. *J. Siberian Med. Sci.* 2018; 3: 31–39 / Железный П.А., Колыбелькин М.В., Изюмов А.О., Апраксина Е.Ю., Железная А.П. Характеристика одонтогенных и неодонтогенных воспалительных процессов челюстно-лицевой области у детей, проходивших лечение в челюстно-лицевом стационаре. *J. Siberian Med. Sci.* 2018;3:31–39.
21. Железный П.А., Железная А.П., Самойлов К.О. Эффективность препаратов, обладающих антисептическими и остеостимулирующими свойствами при лечении осложненного кариеса. *Рос. стоматол. журн.* 2015;19(2):9–12. Zhelezny P.A., Zheleznyaya A.P., Samoilov K.O. The effectiveness of drugs with antiseptic and osteostimulating properties in the treatment of complicated caries. *Ros. stomatol. zhurn.* 2015;19(2): 9–12.
22. Norije C.J., Wood R.E., Grotepass F. Periostitis ossificans versus Garré's osteomyelitis: part II – radiologic analysis of 93 cases in the jaws. *Oral Surg. Oral Med. Oral Pathol.* 1988;66(2):249–60.
23. Lichty G., Langlais R.P., Aufdemorte T. Garré's osteomyelitis. *Oral Surg.* 1980;50(4):309–13.
24. Akgül H.M., Çağlayan F., Günen Yılmaz S., Derindağ G. Garré's Osteomyelitis of the Mandible Caused by Infected Tooth. *Case Rep. Dent.* 2018;2018:1409539. Published 2018 Jul 8. doi: 10.1155/2018/1409539.
25. Colnot C., Thompson Z., Miclau T., Werb Z., Helms J.A. Altered fracture repair in the absence of MMP9. *Development.* 2003;130:4123–33.
26. Loveman C.E. Mandibular subperiosteal swelling in children. *J. Am. Dent. Assoc.* 1941;28:1230–5.
27. Wang X., Yu Y.Y., Lieu S., et al. MMP9 regulates the cellular response to inflammation after skeletal injury. *Bone.* 2013;52:111–9.
28. Zhang X., Schwarz E.M., Young D.A., et al. Cyclooxygenase-2 regulates mesenchymal cell differentiation into the osteoblast lineage and is critically involved in bone repair. *J. Clin. Invest.* 2002;109:1405–15.
29. Lin Z., Fateh A., Salem D.M., Intini G. Periosteum: biology and Applications in craniofacial bone regeneration. *J. Dent. Res.* 2014;93(2):109–16.
30. Brazao-Silva M.T., Pinheiro T.N. The so-called Garré's osteomyelitis of jaws and the pivotal utility of computed tomography scan. *Contemporary Clin. Dent.* 2017;8(4):645–6.
31. White S.C., Pharoah M.J. *Oral Radiology: Principles and Interpretation*, Mosby, St. Louis, MO, USA, 6th ed., 2009.
32. Norije C.J., Wood R.E., Grotepass F. Periostitis ossificans versus Garré's osteomyelitis. Part II: radiologic analysis of 93 cases in the jaws. *Oral Surg. Oral Med. Oral Pathol.* 1988;66:249–60.
33. Swei Y., Taguchi A., Tanimoto K. Diagnosis and classification of mandibular osteomyelitis. *Oral Surg. Oral Med. Oral Pathol. Oral Radiol. Endod.* 2005;100(2):207–14.
34. Petrocelli M., Kretschmer W. Conservative treatment and implant rehabilitation of the mandible in a case of craniofacial fibrous dysplasia: a case report. *J. Oral Maxillofac. Surg.* 2014;72:902.e1–6.
35. Jayasenthil A., Aparna P., Balagopal S. Non-surgical endodontic management of Garré's osteomyelitis: a case report. *Br. J. Med. Res.* 2015;9(3):1–4.
36. Belli E., Matteini C., Andreano T. Sclerosing osteomyelitis of Garré periostitis ossificans. *J. Craniofac. Surg.* 2002;13:765–8.
37. Swei Y., Taguchi A., Tanimoto K. Diagnosis and classification of mandibular osteomyelitis. *Oral Surg. Oral Med. Oral Pathol. Oral Radiol. Endod.* 2005;100(2):207–14.
38. Ellis D.J., Winslow J.R., Indovina A.A. Garré's osteomyelitis of the mandible. *Oral Surg.* 1977;44(2):183–9.
39. Ferreira B.A., Barbosa A.L. Garré's osteomyelitis: A case report. *Int. Endod. J.* 1992;25(3):165–8.

Поступила 28.03.20

Принята в печать 06.07.20

Received 28.03.20

Accepted 06.07.20

Вклад авторов: Кузусhev А.Ю. — написание текста рукописи, анализ данных, обзор публикаций по теме статьи, анализ полученных данных, хирургическое лечение пациентов; Лопатин А.В. — разработка дизайна исследования; Ясонов С.А. — предоставление архивных данных для анализа; Рогожин Д.В. — патологоанатомическое исследование гистологического материалов

Authors' contributions: Kugushev A.Yu. — writing the text of the manuscript, data analysis, review of publications on the topic of the article, analysis of the data obtained, surgical treatment of patients; Lopatin A.V. — research design development; Yasonov S.A. — provision of archived data for analysis; Rogozhin D.V. — pathological examination of histological materials.

#### Информация об авторах:

А.Ю. Кузусhev — к.м.н., врач пластический хирург, детский хирург, детский онколог отделения челюстно-лицевой хирургии РДКБ ФГБОУ ВО РНИМУ им. Н.И. Пирогова Минздрава России, доцент кафедры хирургии с курсом онкологии и реконструктивно-пластической хирургии детского возраста ФГБУ НМИЦ ДГОИ им. Дмитрия Рогачева Минздрава, Москва, Россия; e-mail: drkugushev@gmail.com. <https://orcid.org/0000-0002-6881-7709>

А.В. Лопатин — д.м.н., профессор, заведующий отделением челюстно-лицевой хирургии РДКБ ФГБОУ ВО РНИМУ им. Н.И. Пирогова Минздрава России, ФГБУ НМИЦ ДГОИ им. Дмитрия Рогачева Минздрава России, Москва, Россия. <https://orcid.org/0000-0003-0043-9059>

Ясонов С.А. — к.м.н., врач челюстно-лицевой хирург отделения челюстно-лицевой хирургии РДКБ ФГБОУ ВО РНИМУ им. Н.И. Пирогова Минздрава России, Москва, Россия. <https://orcid.org/0000-0003-0319-3103>



*Д.В. Рогожин* – д.м.н., заведующий отделением патологической анатомии, РДКБ ФГБОУ ВО РНИМУ им. Н.И. Пирогова Минздрава России, ФГБУ НМИЦ ДГОИ им. Дмитрия Рогачева Минздрава России, Москва, Россия. <https://orcid.org/0000-0003-0777-9152>

#### Information about the authors:

*A.Yu. Kugushev* – PhD, plastic surgeon, pediatric surgeon, pediatric oncologist of the Department of Oral and Maxillofacial Surgery of the Russian Children's Clinical Hospital of the RNSMU n.a. N.I. Pirogov of the Ministry of Health of Russia, Associate Professor of the Department of Surgery with the Course of Oncology and Pediatric Reconstructive Plastic Surgery, FSBI NMSC CHOI n.a. Dmitry Rogachev of the Ministry of Health, Moscow, Russia; e-mail: [drkugushev@gmail.com](mailto:drkugushev@gmail.com). <https://orcid.org/0000-0002-6881-7709>

*A.V. Lopatin* – Doctor of Medical Sciences, Professor, Head of the Department of Oral and Maxillofacial Surgery of the Russian Children's Clinical Hospital of the RNSMU n.a. N.I. Pirogov of the Ministry of Health of Russia, FSBI NMSC CHOI n.a. Dmitry Rogachev of the Ministry of Health of Russia, Moscow, Russia. <https://orcid.org/0000-0003-0043-9059>

*S.A. Yasonov* – PhD, maxillofacial surgeon of the Department of Oral and Maxillofacial Surgery of the Russian Children's Clinical Hospital of the RNSMU n.a. N.I. Pirogov of the Ministry of Health of Russia, Moscow, Russia. <https://orcid.org/0000-0003-0319-3103>

*D.V. Rogozhin* – Doctor of Medical Sciences, Head of the Department of Pathological Anatomy, Russian Children's Clinical Hospital of the RNSMU n.a. N.I. Pirogov of the Ministry of Health of Russia, FSBI NMSC CHOI n.a. Dmitry Rogachev of the Ministry of Health of Russia, Moscow, Russia. <https://orcid.org/0000-0003-0777-9152>

#### Рецензия на статью

Рукопись на тему «Продуктивный периостит нижней челюсти у детей» является законченным научно-исследовательским трудом. Проблема выбора объема проводимых диагностики и лечения, в зависимости от клинико-морфологических характеристик, является одной из наиболее активно обсуждаемых в научном мире. Авторами проведен достаточно подробный анализ, полученные данные соответствуют мировым результатам лечения данной патологии. Работа легко читаема, изложение материала последовательное, грамотное с литературной и научной точки зрения. Однако ряд терминов, используемых авторами, требует коррекции. Внедрение в практическое здравоохранение результатов, полученных авторами, позволит улучшить непосредственные и отдаленные результаты лечения, а следовательно – и его эффективность. Сама работа, безусловно, является интересной как с научной, так и с практической точки зрения.

#### Review on the article

The manuscript on the topic "Productive periostitis of the lower jaw in children" is an accomplished scientific research work. The scientific world actively discusses the problem of choosing the right amount of diagnostic and treatment measures depending on the clinical and morphological characteristics. The authors carried out a quite detailed analysis, and the data obtained correspond to the worldwide treatment results for this pathology. The manuscript is easy to read, the presentation of the material is consistent and competent from a literary and scientific point of view. However, a number of terms used by the authors require correction. The translation of the manuscript results into clinical practice will improve the immediate and long-term results of treatment, and, consequently, its effectiveness. The work itself is certainly interesting both from a scientific and from a practical point of view.

©Коллектив авторов, 2020

## Комбинированное лечение пациентов с впервые выявленными диффузными астроцитомами с низким индексом пролиферативной активности

А.В. Голанов<sup>1</sup>, А.Х. Бекашев<sup>2</sup>, А.А. Тушев<sup>3</sup>, С.М. Банов<sup>1</sup>,  
В.А. Молдованов<sup>3</sup>, А.Р. Дреева<sup>3</sup>

<sup>1</sup>ФГАУ Национальный медицинский исследовательский центр нейрохирургии им. акад. Н.Н. Бурденко МЗ РФ, Москва, Россия

<sup>2</sup>ФГБУ Национальный медицинский исследовательский центр онкологии им. Н.Н. Блохина МЗ РФ, Москва, Россия

<sup>3</sup>ФГБОУ ВО Ростовский государственный медицинский университет МЗ РФ, Ростов-на-Дону, Россия

Контакты: Тушев Александр Алексеевич – e-mail: dr.tushev@mail.ru

## Combined treatment of newly diagnosed diffuse astrocytomas with a low index of proliferative activity

A.V. Golanov<sup>1</sup>, A.H. Bekyashev<sup>2</sup>, A.A. Tushev<sup>3</sup>, S.M. Banov<sup>1</sup>,  
V.A. Moldovanov<sup>3</sup>, A.R. Dreeva<sup>3</sup>

<sup>1</sup>FSAI National Medical Research Center of Neurosurgery named after acad. N.N. Burdenko of the Ministry of Health of the Russian Federation, Moscow, Russia

<sup>2</sup>FSBI National Medical Research Center of Oncology named after N.N. Blokhin of the Ministry of Health of the Russian Federation, Moscow, Russia

<sup>3</sup>FSBEI HE Rostov State Medical University of the Ministry of Health of the Russian Federation, Rostov-on-Don, Russia

For correspondence: Tushev Alexander Alekseevich - e-mail: dr.tushev@mail.ru

## 增殖活性指数低的新诊断弥漫性星形细胞瘤的联合治疗

A.V. Golanov<sup>1</sup>, A.H. Bekyashev<sup>2</sup>, A.A. Tushev<sup>3</sup>, S.M. Banov<sup>1</sup>,  
V.A. Moldovanov<sup>3</sup>, A.R. Dreeva<sup>3</sup>

<sup>1</sup>FSAI National Medical Research Center of Neurosurgery named after acad. N.N. Burdenko of the Ministry of Health of the Russian Federation, Moscow, Russia

<sup>2</sup>FSBI National Medical Research Center of Oncology named after N.N. Blokhin of the Ministry of Health of the Russian Federation, Moscow, Russia

<sup>3</sup>FSBEI HE Rostov State Medical University of the Ministry of Health of the Russian Federation, Rostov-on-Don, Russia

通讯作者: Tushev Alexander Alekseevich - e-mail: dr.tushev@mail.ru

Doi: 10.25792/HN.2020.8.3.25-34

**Цель.** Изучить показатели общей (ОВ) и беспрогрессивной выживаемости пациентов с впервые выявленными диффузными астроцитомами (WHO Grade II) с низким индексом пролиферативной активности после комбинированного лечения. Оценить влияние различных факторов на показатели выживаемости.

**Материал и методы.** Проведен анализ результатов лечения 153 пациентов (73 мужчины и 80 женщин) с впервые выявленными диффузными астроцитомами (WHO Grade II) с низким индексом пролиферативной активности (менее 5%). Среднее время клинического наблюдения составило 4,8±2,71 года.

**Результаты.** В ходе однофакторного анализа выявлено, что на выживаемость без прогрессии влияют распространенность опухоли (p=0,01) и проведенная после операции лучевая терапия (p=0,0747). На ОВ оказывали влияние неврологический дефицит до хирургического лечения (p=0,0092), распространенность опухоли (p=0,0799) и степень хирургической резекции (p=0,0377). В ходе проведения многофакторного анализа статистически значимыми факторами прогноза ОВ были головная боль (p=0,0338), размеры опухоли (p=0,0102) и полнота резекции (p=0,0164). Что касается выживаемости без прогрессии, статистически значимыми были головная боль (p=0,0119), размеры опухоли (p=0,0001), послеоперационные осложнения (p=0,0196) и перенесенная после операции лучевая терапия (p=0,0496).

**Выводы.** Значимыми прогностическими факторами являются размеры опухоли до хирургического лечения и полнота хирургического лечения; лучевая терапия улучшает выживаемость без прогрессии, не влияя на ОВ.

**Ключевые слова:** диффузные астроцитомы, низкий индекс пролиферативной активности, показатели выживаемости, комбинированное лечение

**Конфликт интересов.** Авторы заявляют об отсутствии конфликта интересов.

**Финансирование.** Работа выполнена без спонсорской поддержки.

Для цитирования: Голанов А.В., Бекяшев А.Х., Тушев А.А., Банов С.М., Молдованов В.А., Дреева А.Р. Комбинированное лечение пациентов с впервые выявленными диффузными астроцитомами с низким индексом пролиферативной активности. Голова и шея. Российский журнал=Head and neck. Russian Journal. 2020;8(3):25–34

Авторы несут ответственность за оригинальность представленных данных и возможность публикации иллюстративного материала – таблиц, рисунков, фотографий пациентов.

#### ABSTRACT

**Objective.** To study the indicators of overall (OS) and disease-free survival in patients with newly diagnosed diffuse astrocytomas (WHO Grade II) with a low index of proliferative activity after combination treatment. To assess the influence of various factors on survival rates.

**Material and methods.** The analysis of the treatment results of 153 patients (73 men and 80 women) with newly diagnosed diffuse astrocytomas (WHO Grade II) with a low index of proliferative activity (less than 5%) was carried out. The mean time of clinical follow-up was  $4.8 \pm 2.71$  years.

**Results.** The univariate analysis revealed that disease-free survival was influenced by: tumor extent ( $p=0.01$ ) and postoperative radiation therapy ( $p=0.0747$ ). OS was influenced by the presence of neurological deficit before surgical treatment ( $p=0.0092$ ), tumor extent ( $p=0.0799$ ) and the volume of surgical resection ( $p=0.0377$ ). During the multivariate analysis, statistically significant factors in the prognosis of OS were headache ( $p=0.0338$ ), tumor size ( $p=0.0102$ ) and resection completeness ( $p=0.0164$ ). As for disease-free survival, statistically significant were headache ( $p=0.0119$ ), tumor size ( $p=0.0001$ ), postoperative complications ( $p=0.0196$ ), and postoperative radiation therapy ( $p=0.0496$ ).

**Conclusions.** Significant prognostic factors are tumor size before surgical treatment and completeness of surgical treatment; radiation therapy improves disease-free survival without affecting OS.

**Key words:** diffuse astrocytomas, low index of proliferative activity, survival rates, combined treatment

**Conflicts of interest.** The authors have no conflicts of interest to declare.

**Funding.** There was no funding for this study.

**For citation: Golanov A.V., Bekyashev A.H., Tushev A.A., Banov S.M., Moldovanov V.A., Dreeva A.R. Combined treatment of newly diagnosed diffuse astrocytomas with a low index of proliferative activity. Head and neck. Russian Journal. 2020;8(3):25–34**

The authors are responsible for the originality of the data presented and the possibility of publishing illustrative material – tables, figures, photographs of patients.

#### 摘要

目的：研究新诊断的弥漫性星形细胞瘤（WHO II级）患者联合治疗后增殖活性指数低的总体（OS）和无病生存率指标。评估各种因素对生存率的影响。

材料和方法：对153例新诊断为弥漫性星形细胞瘤（WHO II级）且增殖活性指数低（小于5%）的患者（73名男性和80名女性）的治疗结果进行了分析。临床随访的平均时间为 $4.8 \pm 2.71$ 年。

结果：单因素分析显示，无病生存率受以下因素影响：肿瘤范围（ $p=0.01$ ）和术后放疗（ $p=0.0747$ ）。OS受手术治疗前神经功能缺损（ $p=0.0092$ ），肿瘤范围（ $p=0.0799$ ）和手术切除量（ $p=0.0377$ ）的影响。在多变量分析中，OS预后的统计学显著因素是头痛（ $p=0.0338$ ），肿瘤大小（ $p=0.0102$ ）和切除完整性（ $p=0.0164$ ）。无病生存率分别为头痛（ $p=0.0119$ ），肿瘤大小（ $p=0.0001$ ），术后并发症（ $p=0.0196$ ）和术后放疗（ $p=0.0496$ ）。

结论：显著的预后因素是手术治疗前的肿瘤大小和手术治疗的完整性；放射治疗可提高无病生存率而不影响OS

关键词：弥漫性星形细胞瘤，增殖活性指数低，存活率，联合治疗

利益冲突 提交人没有利益冲突可申报。

资金 这项研究没有资金。

引用: **Golanov A.V., Bekyashev A.H., Tushev A.A., Banov S.M., Moldovanov V.A., Dreeva A.R. Combined treatment of newly diagnosed diffuse astrocytomas with a low index of proliferative activity. Head and neck. Russian Journal. 2020;8(3):25–34**

作者负责提供的数据的原创性和出版说明性材料的可能性—表格、数字、患者的照片。

## Введение

Глиомы представляют собой гетерогенную группу опухолей нейроэпителиального происхождения и являются самыми частыми новообразованиями головного мозга, составляя, по данным различных источников, от 15 до 45% всех первичных опухолей головного мозга [1–9].

Согласно гистологической классификации Всемирной организации здравоохранения (2007), к глиомам низкой степени злокачественности – ГНСЗ (WHO Grade I–II) относятся пилоидные, диффузные астроцитомы – ДА (фибриллярные, протоплазматические и гемистоцитарные), олигодендроглиомы и олигоастроцитомы. Из всех глиом WHO Grade II гемистоцитарные астроцитомы наиболее склонны к злокачественной прогрессии. Наиболее часто встречающимися ГНСЗ являются ДА, составляющие около 58–80%, по данным разных источников. Протоплазматические астроцитомы встречаются редко, преимущественно у мужчин (75%) молодого возраста (в среднем 20,7 года). Наибольшая серия наблюдений (16) с данным типом опухоли опубликована Prayson и Estes [10–16].

Из классификации опухолей центральной нервной системы 2016 г. были исключены фибриллярные и протоплазматические астроцитомы. В классификации ГНСЗ теперь учитываются не только фенотипические, но и генотипические особенности опухолей: мутации в генах *IDH1* и *IDH2*.

Если при иммуногистохимии не выявлен мутантный белок R132H *IDH1* и при секвенировании генов *IDH1* (кодон 132) и *IDH2* (кодон 172) не обнаружены мутации, или при секвенировании негативны только мутации генов *IDH1* (кодон 132) и *IDH2* (кодон 172), такой тип повреждения можно считать как *IDH*-дикого типа.

В случае, когда невозможно провести полноценное исследование, тип ДА указывается как неуточненный – NOS [17].

Согласно практическим рекомендациям Ассоциации нейрохирургов России (АНР, рис. 1), Российского общества клинической онкологии RUSSCO, Ассоциации онкологов России (АОР), определены подходы к лечению глиом WHO Grade I–II: хирургическое лечение с последующим проведением лучевой терапии – ЛТ (50–54 Гр) и/или химиотерапии (ХТ) в зависимости от факторов риска продолженного роста [15].

Роль ХТ при лечении ГНСЗ до сих пор не определена, в настоящее время вновь вернулись к вопросу проведения как моно- (темозолomid), так и полихимиотерапии (PCV) [18, 19]. Большинство российских и международных рекомендаций не содержит сведений о необходимости проведения ХТ при лечении первичной ГНСЗ (Ассоциация нейрохирургов России, 2015; Кобяков и др., 2015; Общероссийский союз общественных объединений «Ассоциация онкологов России», 2015; Soffietti и соавт., 2011; Stupp и соавт., 2014). Однако в рекомендациях NCCN (National Comprehensive Cancer Network) сообщается о том, что пациентам в неблагоприятной группе на 3-м этапе комплексного лечения необходимо проведение ХТ по схеме PCV (6 курсов), а при наличии противопоказаний рекомендуется применение темозоломида (TMZ) как радиомодификатора на фоне проведения радиотерапии (РТ) и в качестве монотерапии (12 курсов) (National Comprehensive Cancer Network Guidelines, 2015) [20].

Необходимость адьювантной терапии ГНСЗ базируется на факторах прогноза риска рецидива в каждом конкретном случае. Многие клинические исследования оценивают адьювантную терапию с разбивкой по группам риска. Факторами прогноза продолженного роста ГНСЗ, по данным EANO (European Association of Neuro-Oncology), ESMO (European Society for Medical Oncology) Ассоциации нейрохирургов России (АНР), Российского общества клинической онкологии RUSSCO, Ассоциации онкологов России (АОР), являются: возраст пациентов >40 лет на момент морфологической верификации диагноза; гистологический диагноз – ДА; умеренные или грубые неврологические нарушения; максимальный линейный размер опухоли 6 см и больше; наличие смещения срединных структур головного мозга до хирургического вмешательства. Сочетание трех и более неблагоприятных прогностических факторов свидетельствует о принадлежности к неблагоприятной группе прогноза. Степень хирургической резекции опухоли учитывается отдельно от вышеперечисленных факторов прогноза, более неблагоприятным является недостаточная радикальность при удалении опухоли. В рекомендациях АНР, RUSSCO и АОР к неблагоприятной прогностической группе относят пациентов с двумя и более выявленными неблагоприятными факторами прогноза. В рекомендациях NCCN 2015 г. неблагоприятную группу прогноза составляют все пациенты, у которых возраст >40 лет, и все пациенты, у которых не было радикального удаления опухоли [21–26].

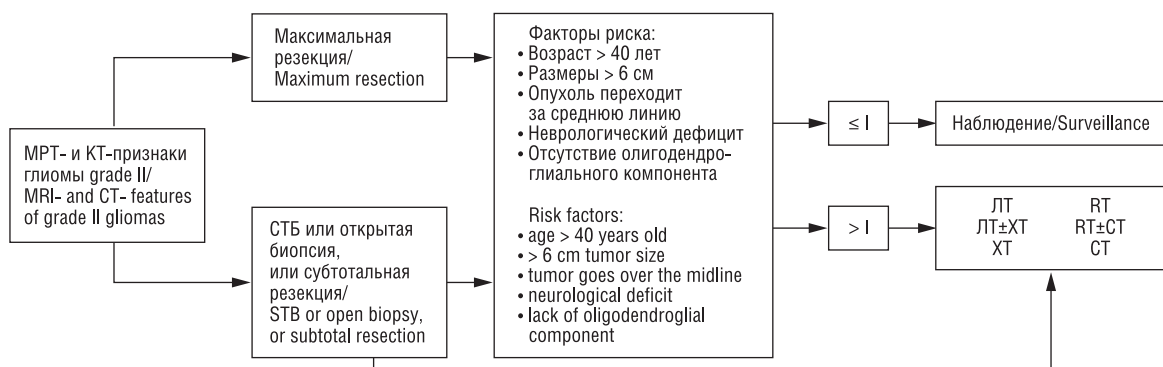


Рис. 1. Алгоритм лечения пациентов с ГНСЗ (клинические рекомендации по лечению первичных опухолей центральной нервной системы, АНР, 2013 г.)

MPT – магнитно-резонансная томография, КТ – компьютерная томография, СТБ – стереотаксическая биопсия

Figure: 1. Algorithm for the treatment of patients with low grade gliomas (clinical guidelines for the treatment of primary central nervous system tumors, ANR, 2013)

MRI – magnetic resonance imaging, CT – computed tomography, STB – stereotaxic biopsy

**Цель.** В настоящем исследовании проведена оценка общей (ОВ) и беспрогрессивной выживаемости (БВ) пациентов с ДА супратенториальной локализации с низким индексом пролиферативной активности.

## Материал и методы

Материалом для настоящего исследования послужили данные 153 пациентов с доброкачественными глиомами больших полушарий головного мозга, прошедших стационарное лечение в НИИ нейрохирургии им. акад. Н.Н. Бурденко и НМИЦ Онкологии им. Н.Н. Блохина за период с 2005 по 2015 г. (табл. 1, 2). При отборе пациентов использовалась классификация опухолей центральной нервной системы 2007 г.

Проведен статистический анализ данных 153 пациентов с гистологическим диагнозом фибриллярная, протоплазматическая и фибриллярно-протоплазматическая (смешанная) астроциты WHO Grade II и индексом пролиферативной активности Ki67<5 с локализацией в пределах полушарий большого мозга, исключая среднюю линию. Из исследования исключены гистологические формы: олигодендроглиомы, олигоастроцитомы, гемистоцитарные астроцитомы.

Всем пациентам после хирургического лечения проводили МРТ головного мозга с контрастным усилением каждые 3 месяца в течение первого года наблюдения и далее каждые 6 месяцев.

ОВ определялась как время от проведения хирургического лечения до даты последнего наблюдения или смерти, в свою очередь БВ – от проведения хирургического лечения до даты продолженного роста, верифицированного по данным МРТ головного мозга с контрастным усилением.

Однофакторный анализ ОВ и БВ был проведен с применением метода Каплана–Мейера, а различия между группами рассчитывались с помощью лог-рангового критерия (log rank). Многофакторный анализ проведен с использованием регрессионной модели пропорциональных рисков Cox.

В качестве описательных статистик для количественных показателей посчитаны средние±средние квадратические отклонения; медиана и квартили; минимальные и максимальные значения в выборке. Для качественных показателей посчитаны частоты встречаемости.

Статистический анализ был проведен с помощью программного обеспечения MedCalc (версия 18.6), учитывая размеры

выборки, цензурируемые данные, р-значение меньше 0,05 считалось статистически значимым.

## Результаты

На момент проведения статистического анализа 112 (73,2%) пациентов продолжают наблюдаться, 20 (13,1%) пациентов умерли на разных сроках клинического наблюдения. Из-под наблюдения выбыли 21 (13,7%) и данные об ОВ этих пациентов отсутствуют. Медиана ОВ составила 53,1 месяца. ОВ на сроках 12, 60 и 84 месяцев составила 97,7%, 85,7 и 76,8% соответственно.

БВ оценена у 127 пациентов, 20 (13,1%) из которых продолжают наблюдаться, признаков прогрессии нет, у 107 (69,9%) пациентов отмечается продолженный рост на различных сроках, данные о 26 (17%) пациентах отсутствуют. Медиана БВ составила 30,4 месяцев (95% доверительный интервал – ДИ 22,9–124,4). БВ на сроках 12, 36, 60 и 84 месяца составила 77,1%, 39,0, 10,5 и 3,8% соответственно.

Однофакторному анализу подвергались следующие показатели:

- 1) возраст (более 40 лет, 40 лет и менее);
- 2) структурная эпилепсия (наличие или отсутствие);
- 3) головная боль (наличие или отсутствие);
- 4) неврологический дефицит до хирургического лечения (отсутствует, очаговый неврологический дефицит любой степени выраженности);
- 5) сроки от манифестации опухоли до хирургического лечения (30 недель и менее, более 30 недель);
- 6) распространенность опухоли (6 см и более, распространяется более чем на 1 долю, менее 6 см, распространяется в пределах 1 доли). Размеры опухоли определялись до хирургического лечения с применением метода МРТ в режимах T2, FLAIR;
- 7) качество жизни до хирургического лечения (Шкала Карновского): более 80 баллов, 80 баллов и менее; ни у одного из пациентов не было тяжелой соматической патологии, влияющей на этот показатель;
- 8) степень хирургической резекции (стереотаксическая биопсия – СТБ, частичная резекция – ЧР, полная резекция – ПР). В ходе исследования контроль степени удаления опухоли проводился с помощью МРТ с контрастным усилением в течение 24 часов после операции и СКТ головного мозга;
- 9) послеоперационные осложнения (отсутствуют, очаговый неврологический дефицит любой степени выраженности);

**Таблица 1. Описательная статистика количественных показателей**  
Table 1. Descriptive statistics of quantitative indicators

Параметры Parameters	Среднее значение±СКО Mean±SD	Медиана Median	Квартили Quartiles	Мин. значение Minimum	Макс. значение Maximum
Возраст на момент манифестации, лет Age at the manifestation, years	36,9±11,7	34,8	[28,1; 42,9]	17,6	66,9
Срок проведения операции от клинической манифестации опухоли, нед. Time from the clinical manifestation to operation, weeks	88,2±130	32,7	[14,1; 120]	0,1	808
Срок от манифестации до диагноза, нед. Time from manifestation to diagnosis, weeks	68,2±128	18,7	[2,71; 63,4]	0,2	796
Время до продолженного роста, мес. Time to progression, months	32,6 ± 24,3	30,4	[13,5; 45,3]	0,27	124
ОВ, мес. OS, months	55,6±31	53,1	[32,0; 74,4]	2,1	175
Среднее время наблюдения, лет Mean surveillance time, years	4,86±2,71	4,48	[2,66; 6,82]	0,043	14,4

Таблица 2. Описательная статистика качественных показателей  
 Table 2. Descriptive statistics of qualitative indicators

Параметры <i>Parameters</i>	Число наблюдений, n (%) <i>Number of observations, n (%)</i>	Всего наблюдений <i>Total observations</i>	
Пол: <i>Gender:</i>			
Женский <i>Female</i>	80 (52,3)	153	
Мужской <i>male</i>	73 (47,7)		
Возраст, лет: <i>Age, years</i>			
≤40	100 (65,4)	153	
>40	53 (34,6)		
Локализация опухоли по данным МРТ: <i>Localization of the tumor according to MRI data:</i>			
левое полушарие <i>left brain</i>	80 (52,3)	153	
правое полушарие <i>right brain</i>	73 (47,7)		
Локализация опухоли в пределах полушария: <i>Localization of the tumor within the hemisphere:</i>			
лобная доля <i>frontal lobe</i>	53 (34,6)	153	
затылочная доля <i>occipital lobe</i>	2 (1,3)		
височная доля <i>temporal lobe</i>	44 (28,8)		
островковая доля <i>insular lobe</i>	5 (3,3)		
теменная доля <i>parietal lobe</i>	10 (6,5)		
височная доля+островковая доля <i>temporal lobe + insular lobe</i>	3 (2,0)		
лобная доля+островковая доля <i>frontal lobe + insular lobe</i>	2 (1,3)		
лобная доля+теменная доля <i>frontal lobe + parietal lobe</i>	8 (5,2)		
лобная доля+височная доля <i>frontal lobe + temporal lobe</i>	16 (10,5)		
лобная доля+височная доля+островковая доля <i>frontal lobe + temporal lobe + insular lobe</i>	3 (2,0)		
височная доля+теменная доля <i>temporal lobe + parietal lobe</i>	4 (2,6)		
теменная доля+затылочная доля <i>parietal lobe + occipital lobe</i>	2 (1,3)		
височная доля+затылочная доля <i>temporal lobe + occipital lobe</i>	1 (0,7)		
Структурная эпилепсия: <i>Structural epilepsy:</i>			
генерализованные приступы <i>generalized seizures</i>	119 (77,8)		153
фокальные приступы без нарушения сознания <i>focal seizures without impairment of consciousness</i>	20 (16,8)	119	
головная боль <i>headache</i>	38 (24,8)	153	
Сроки от манифестации опухоли до хирургического лечения: <i>Time from tumor manifestation to surgical treatment:</i>			
менее 30 недель <i>less than 30 weeks</i>	72 (49,7)	145	
30 недель и более <i>30 weeks and more</i>	73 (50,3)		
Распространенность опухоли: <i>Tumor extent:</i>			
максимальный линейный размер более 6 см. <i>maximum linear dimension more than 6 cm.</i>	46 (30,1)	153	
максимальный линейный размер менее 6 см. <i>maximum linear dimension less than 6 cm.</i>	107 (69,9)		
Степень хирургической резекции: <i>Surgical resection extent:</i>			
СТБ <i>STB</i>	24 (15,7)	153	
частичная резекция <i>partial resection</i>	56 (36,6)		
полная резекция <i>Complete resection</i>	73 (47,7)		
Очаговый неврологический дефицит до хирургического лечения: <i>Focal neurological deficits before surgical treatment:</i>			

Таблица 2. Описательная статистика качественных показателей  
 Table 2. Descriptive statistics of qualitative indicators

Параметры Parameters	Число наблюдений, n (%) Number of observations, n (%)	Всего наблюдений Total observations
Отсутствует none	148 (96,7)	153
любая степень выраженности any degree	5 (3,3)	
Послеоперационные осложнения: Postoperative complications:		
отсутствуют none	117 (79,1)	148
очаговый неврологический дефицит любой степени выраженности Focal neurological deficit of any degree	31 (20,9)	
ЛТ после операции: RT after surgery:		
проводилась performed	82 (65,1)	126
не проводилась not performed	44 (34,9)	
Качество жизни до хирургического лечения (Шкала Карновского): Quality of life before surgical treatment (Karnofsky scale):		
более 80 баллов more than 80 points	124 (81,0)	153
80 баллов и менее 80 points and less	29 (19,0)	

#### 10) ЛТ после хирургического лечения.

В ходе однофакторного анализа выявлено, что на БВ влияют: распространенность опухоли и проведенная после операции ЛТ.

Пациенты с максимальным линейным размером опухоли до 6 см имели лучшие показатели БВ ( $p=0,01$ ) на сроках 24, 60 и 84 месяца (67,1%, 12,7, 3,8% соответственно, против 38,5%, 3,8 и 3,8%, рис. 2). Медиана выживаемости без прогрессии (95% ДИ) составила 34,633 месяца (28,067–124,400) против 16,400 месяца (7,167–94,300).

Пациенты, которым была проведена ЛТ после хирургического удаления имели лучшие показатели БВ ( $p=0,0747$ ) на сроках 24, 60 и 84 месяца (59,7%, 14,5, 4,8% соответственно, против 60,5%, 2,6 и 0%, рис. 3). Медиана выживаемости без прогрессии (95% ДИ) составила 29,067 месяца (21,000–114,533) против 29,433 месяца (15,933–60,867).

На ОВ оказывали влияние: наличие неврологического дефицита до хирургического лечения, распространенность опухоли и степень хирургической резекции (рис. 4).

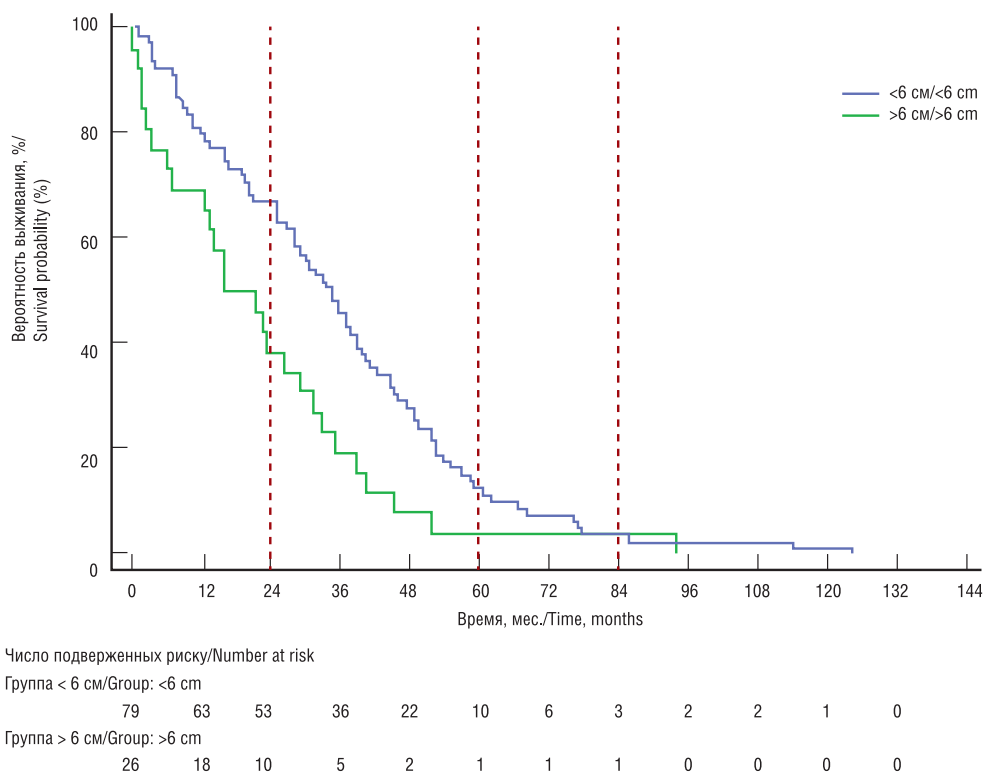


Рис. 2. БВ пациентов с ДА с низким индексом пролиферативной активности в зависимости от распространенности опухоли  
 Figure 2. DFS of patients with low proliferative index DAs depending on the tumor extent

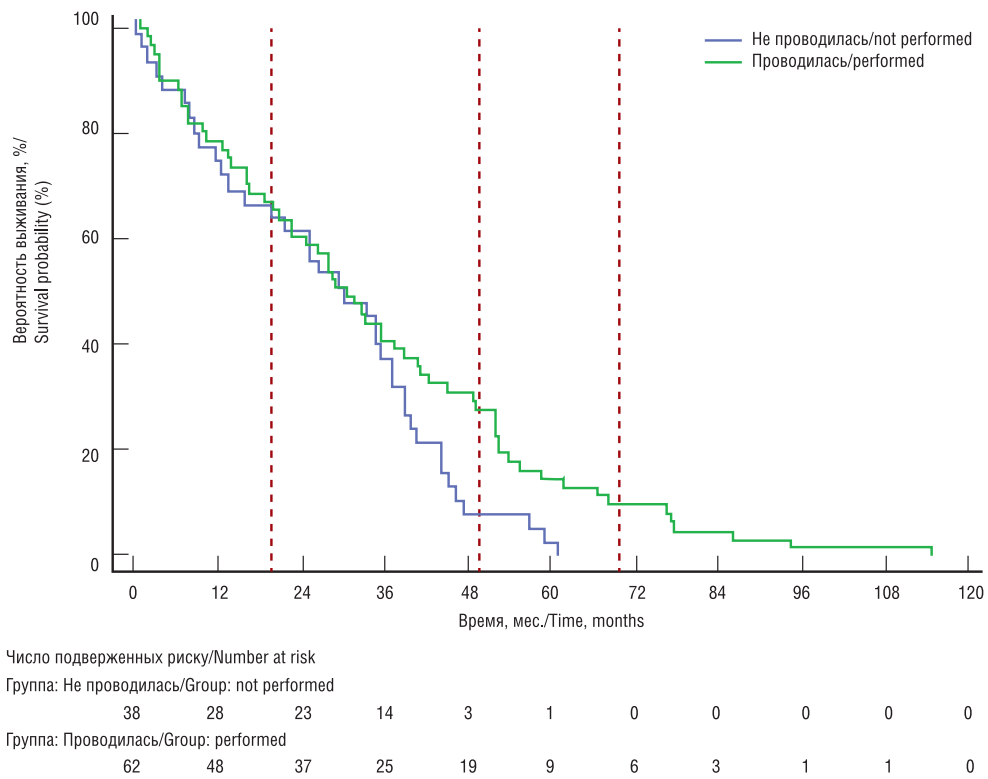


Рис. 3. БВ пациентов с ДА с низким индексом пролиферативной активности в зависимости от проведенной после операции ЛТ  
 Figure 3. DFS of patients with low proliferative index DAs depending on the performance of postoperative RT

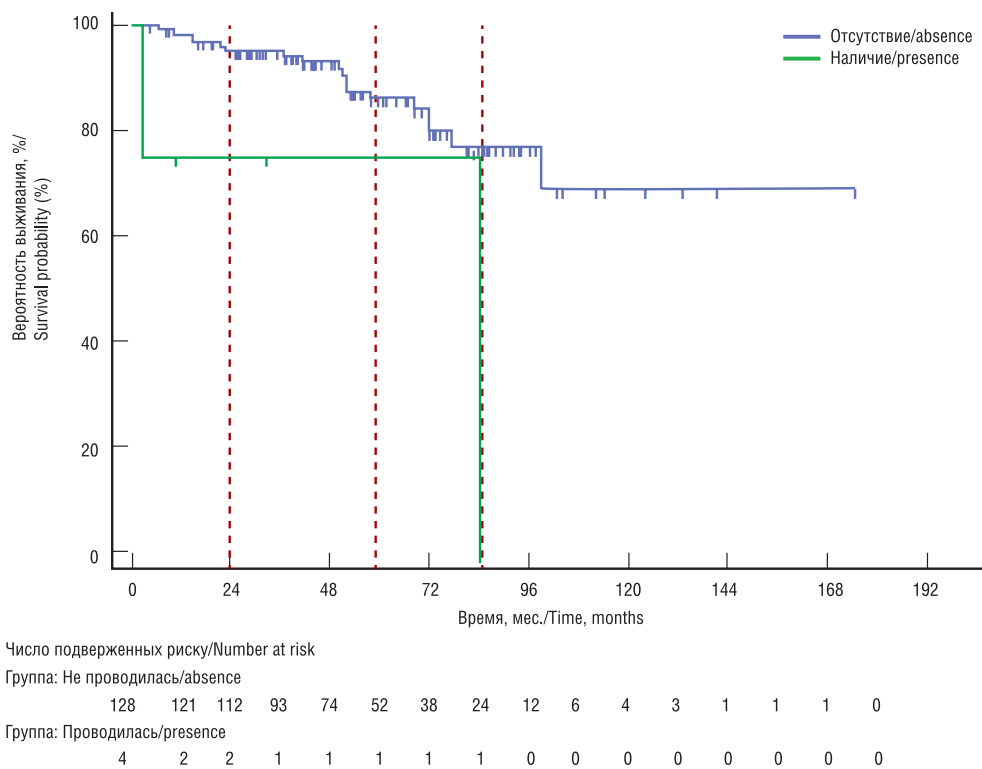


Рис. 4. ОВ пациентов с ДА с низким индексом пролиферативной активности в зависимости от наличия неврологического дефицита до операции  
 Figure 4. OS of patients with low proliferative index DAs depending on the presence of neurological deficit before surgery



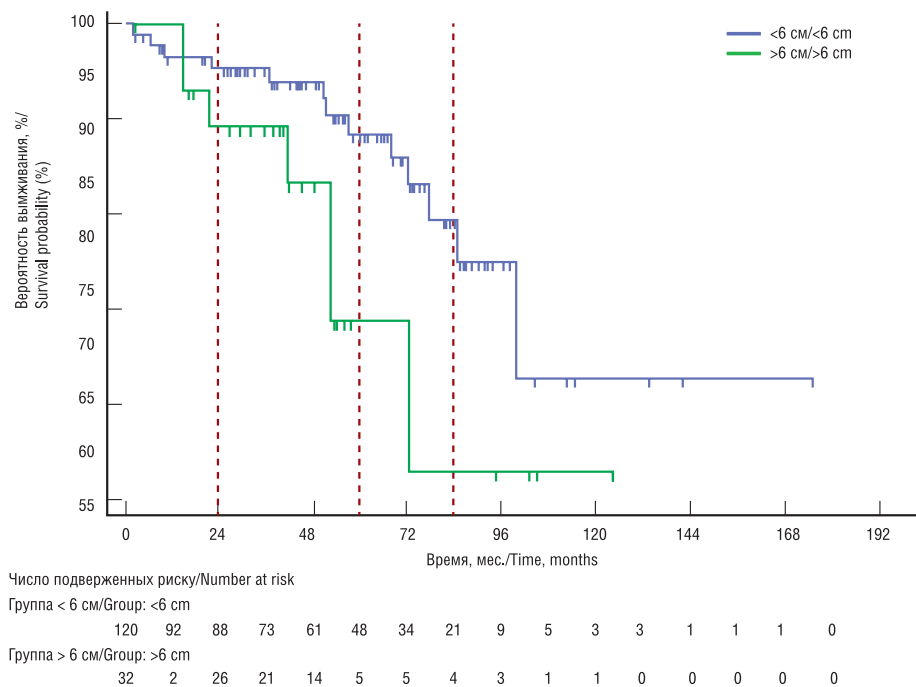


Рис. 5. ОВ пациентов с ДА с низким индексом пролиферативной активности в зависимости от распространенности опухоли  
Figure 5. OS of patients with low proliferative index DAs depending on the tumor extent

Показатели ОВ были лучше в группе пациентов без неврологического дефицита на сроках 24, 60 и 84 месяца: 95,1%, 86,1, 76,9% против 75%, 75, 0%, соответственно (p=0,0092).

Показатели ОВ были лучше у пациентов с максимальным линейным размером опухоли до 6 см (рис. 5) на сроках 24, 60 и 84 месяца 95,8%, 89,5, 77,3% против 90,1%, 71,7, 57,4% соответственно (p=0,0799).

ОВ была лучше в группе ПР (рис. 6) на сроках 24, 60 и 84 месяца: 96,4%, 96,4, 84,3%, соответственно относительно группы с СТБ: 81,3%, 70,5, 58,7% и ЧР: 97,9%, 85,6, 79,9% (p=0,0377).

В ходе проведения многофакторного анализа статистически значимыми факторами прогноза ОВ (p=0,0135) были: головная боль (p=0,0338), размеры опухоли (p=0,0102), полнота резекции (p=0,0164). Что касается БВ, статистически значимыми

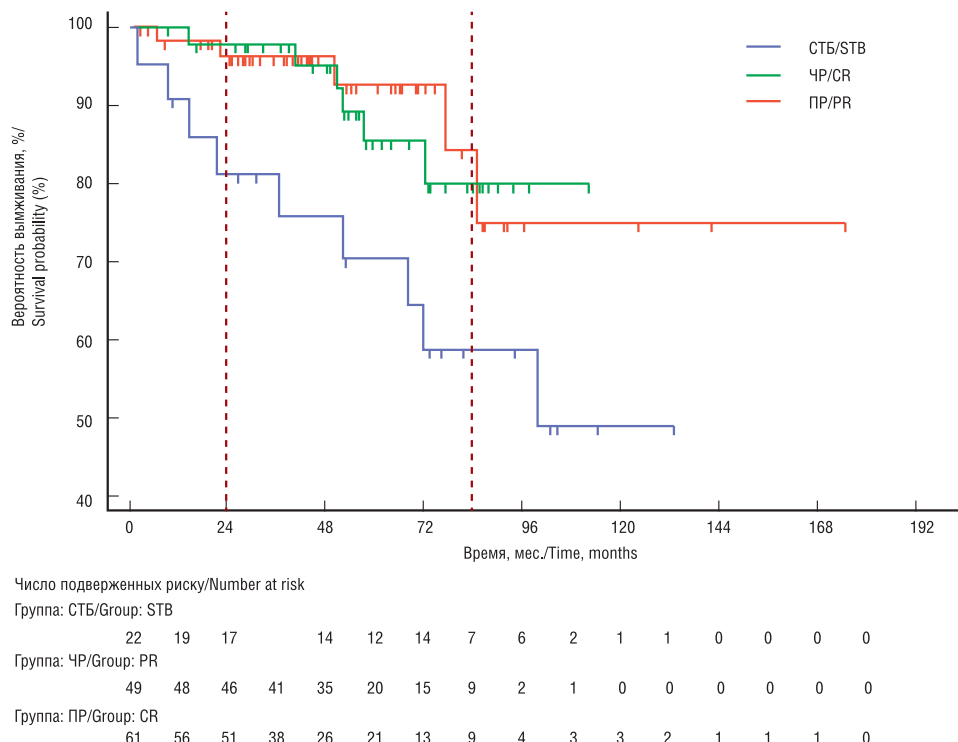


Рис. 6. ОВ пациентов с ДА с низким индексом пролиферативной активности в зависимости от степени хирургической резекции  
Figure 6. OS of patients with low proliferative index DAs depending on the extent of surgical resection

( $p=0,0163$ ) были: головная боль ( $p=0,0119$ ), размеры опухоли ( $p=0,0001$ ), послеоперационные осложнения ( $p=0,0196$ ) и перенесенная после операции ЛТ ( $p=0,0496$ ).

## Обсуждение

В ходе проведенного исследования получены данные, подтверждающие статистическую значимость радикальности хирургического лечения и размеров опухоли для ОВ пациентов с ДА, имеющих низкий индекс пролиферативной активности. Выявлен фактор, который не освещен в большинстве исследований, но статистически значим для показателей как ОВ, так и БВ – головная боль. Что касается ЛТ, в ходе исследования установлено, что перенесенная после хирургического этапа ЛТ улучшает БВ, но не влияет на ОВ, что соответствует данным рандомизированного исследования EORTC 22845. Другие факторы достоверно не влияли на показатели ОВ и БВ [27].

## Заключение

В результате многофакторного анализа получены данные, показывающие, что при лечении ДА с индексом пролиферативной активности менее 5% значимыми прогностическими факторами являются размеры опухоли до хирургического лечения и полнота хирургического лечения. ЛТ улучшает выживаемость без прогрессии, не влияя на ОВ.

## ЛИТЕРАТУРА/REFERENCES

- Okamoto Y., Schler D., Probst-Hensch N.M., et al. Population-based study on incidence, survival rates, and genetic alterations of low-grade diffuse astrocytomas and oligodendrogliomas. *Acta Neuropathol.* 2004;108(1):49–56.
- Van Veelen M.L.C., et al. Supratentorial low grade astrocytoma: prognostic factors, dedifferentiation, and the issue of early versus late surgery. *J. Neurol. Neurosurg. Psych.* 1998;64(5):581–7.
- Olson J.D., Riedel E., DeAngelis L.M. Long-term outcome of low-grade oligodendroglioma and mixed glioma. *Neurol.* 2000;54(7):1442–8.
- Hinsdale I.L. CBTRUS, Statistic report; primary brain tumors in United States, 1998–2002. *Central Brain Tumor Registry of the United States.* 2005.
- Ohgaki H., Kleihues P. Population-based studies on incidence, survival rates, and genetic alterations in astrocytic and oligodendroglial gliomas. *J. Neuropathol. Exp. Neurol.* 2005;64(6):479–89.
- Johannesen T.B., et al. Trends in incidence of brain and central nervous system tumors in Norway, 1970–1999. *Neuroepidemiol.* 2004;23(3):101–9.
- Lönn S., et al. Incidence trends of adult primary intracerebral tumors in four Nordic countries. *Intern. J. Cancer.* 2004;108(3):450–5.
- Hoffman S., Propp J.M., McCarthy B.J. Temporal trends in incidence of primary brain tumors in the United States, 1985–1999. *Neuro-oncol.* 2006;8(1):27–37.
- Hess K.R., Broglio K.R., Bondy M.L. Adult glioma incidence trends in the United States, 1977–2000. *Cancer.* 2004;101(10):2293–9.
- Claus E.B., Black P.M. Survival rates and patterns of care for patients diagnosed with supratentorial low-grade gliomas. *Cancer.* 2006;106(6):1358–63.
- Okamoto Y., et al. Population-based study on incidence, survival rates, and genetic alterations of low-grade diffuse astrocytomas and oligodendrogliomas. *Acta Neuropathol.* 2004;108(1):49–56.
- Walker D.G., Kaye A.H. Low grade glial neoplasms. *J. Clin. Neurosci.* 2003;10(1):1–13.
- Becker K., et al. DNA repair protein MGMT protects against N-methyl-N-nitrosourea-induced conversion of benign into malignant tumors. *Carcinogenesis.* 2003;24(3):541–6.
- Nakasu S., et al. Prognostic significance of loss of O 6-methylguanine-DNA methyltransferase expression in supratentorial diffuse low-grade astrocytoma. *Surgical neurology.* 2007;68(6):603–8.
- Janny P., et al. Low grade supratentorial astrocytomas. Management and prognostic factors. *Cancer.* 1994;73(7):1937–45.
- Leighton C., et al. Supratentorial low-grade glioma in adults: an analysis of prognostic factors and timing of radiation. *J. Clin. Oncol.* 1997;15(4):1294–301.
- Louis D.N., et al. The 2016 World Health Organization classification of tumors of the central nervous system: a summary. *Acta Neuropathol.* 2016;131(6):803–20.
- Raizer J. Chemotherapy for low-grade gliomas: lessons and questions. *Oncol. (Williston Park, NY).* 2014;28(12):1043–4.
- van den Bent M.J. Chemotherapy for low-grade glioma: when, for whom, which regimen? *Curr. Opin. Neurol.* 2015;28(6):633–938.
- Milyukov S.M. Diagnostics and treatment of primary infiltrative low grade gliomas. *Vest. Ros. nauchnogo centra rentgenoradiologii Minzdrava Rossii.* 2016; 16 (2). // Мильков С.М. Диагностика и лечение первичных инфильтративных глиом низкой степени злокачественности. *Вест. Рос. научного центра рентгенорадиологии Минздрава России.* 2016;16(2).
- Kobyakov G.L., Bekyashev A.H., Golanov A.V., et al. Practical recommendations for drug treatment of primary central nervous system tumors. *Malignant tumors: Practical recommendations RUSSCO # 3s2, 2018; 8: 83–99.* // Кобяков Г.Л., Бекяшев А.Х., Голанов А.В. и др. Практические рекомендации по лекарственному лечению первичных опухолей центральной нервной системы. *Злокачественные опухоли: Практические рекомендации RUSSCO #3s2, 2018;8:83–99.*
- Lunsford L.D., et al. Survival after stereotactic biopsy and irradiation of cerebral nonanaplastic, nonpilocytic astrocytoma. *J. Neurosurg.* 1995;82(4):523–9.
- Philippou J.H., et al. Supratentorial low-grade astrocytomas in adults. *Neurosurg.* 1993;32(4):554–9.
- Pignatti F., et al. Prognostic factors for survival in adult patients with cerebral low-grade glioma. *J. Clin. Oncol.* 2002;20(8):2076–84.
- Piepmeyer J., et al. Variations in the History and Survival of Patients with, Supratentorial Low-grade Astrocytomas. *Neurosurg.* 1996;38(5):872–9.
- Hoang-Xuan K., et al. Temozolomide as initial treatment for adults with low-grade oligodendrogliomas or oligoastrocytomas and correlation with chromosome 1p deletions. *J. Clin. Oncol.* 2004;22(15):3133–8.
- Karim A.B.M.F., et al. Randomized trial on the efficacy of radiotherapy for cerebral low-grade glioma in the adult: European Organization for Research and Treatment of Cancer Study 22845 with the Medical Research Council study BRO4: an interim analysis. *Int. J. Radiat. Oncol. Biol. Phys.* 2002;52(2):316–24.

Поступила 28.03.20

Принята в печать 06.07.20

Received 28.03.20

Accepted 06.07.20

Вклад авторов: Голанов А.В. — разработка дизайна исследования, научное редактирование текста статьи; Бекяшев А.Х. — разработка дизайна исследования, научное редактирование текста статьи, проведение операций; Тушев А.А. — обзор публикаций по теме статьи, получение данных для анализа, анализ полученных данных, написание текста статьи; Банов С.М. — анализ полученных данных, научное редактирование текста статьи; Молдованов В.А. — анализ полученных данных, научное редактирование текста статьи; Дреева А.Р. — обзор публикаций по теме статьи, получение данных для анализа.

Authors' contributions: A.V. Golanov — study design development, scientific editing of the article text; Bekyashev A.H. — development of study design, scientific editing of the text of the article, operations; Tushev A.A. — review of publications on the topic of the article, obtaining data for analysis, analyzing the data obtained, writing the text of the article; Banov S.M. — analysis of the data obtained, scientific editing of the text of the article; V.A. Moldovanov — analysis of

the data obtained, scientific editing of the text of the article; Dreeva A.R. — review of publications on the topic of the article, obtaining data for analysis.

### Информация об авторах:

*А.Х. Бекяшев* — д.м.н., профессор кафедры нейрохирургии ФГБОУ ДПО РМАНПО Минздрава России, заведующий Нейрохирургическим отделением в ФГБУ Национальный медицинский исследовательский центр онкологии им. Н.Н. Блохина МЗ РФ, Москва, Россия; e-mail: abekyashev@gmail.com. <https://orcid.org/0000-0003-3157-6187>

*А.В. Голанов* — д.м.н., профессор кафедры радиологии ФГБОУ ДПО РМАНПО Минздрава России, член-корреспондент РАН, заведующий отделением Радиологии и Радиохимирии в ФГАУ «НМИЦ нейрохирургии им. акад. Н.Н. Бурденко» МЗ РФ, Москва, Россия; e-mail: golanovav@gmail.com. <https://orcid.org/0000-0002-3447-0241>

*С.М. Банов* — врач-радиотерапевт, к.м.н., заведующий отделением радиохимирии и радиотерапии Центра «Гамма-нож» ФГАУ НМИЦ нейрохирургии им. акад. Н.Н. Бурденко МЗ РФ, Москва, Россия; e-mail: smbanov@gmail.com. <https://orcid.org/0000-0002-7167-7989>

*В.А. Молдованов* — врач-нейрохирург, к.м.н., ФГБОУ ВО Ростовский государственный медицинский университет МЗ РФ, Ростов-на-Дону, Россия; e-mail: v.moldovanov@yandex.ru. <https://orcid.org/0000-0002-8952-2408>

*А.А. Тушев* — врач-нейрохирург, ФГБОУ ВО Ростовский государственный медицинский университет МЗ РФ, Ростов-на-Дону, Россия; e-mail: Dr.tushev@mail.ru. <https://orcid.org/0000-0003-2816-3541>

*А.Р. Дреева* — врач-нейрохирург, ФГБОУ ВО Ростовский государственный медицинский университет МЗ РФ, Ростов-на-Дону, Россия. <https://orcid.org/0000-0002-3233-9389>

### Information about the authors:

*A.H. Bekyashev* — Doctor of Medical Sciences, Professor of the Department of Neurosurgery, FSBEI APE RMACPE, Ministry of Health of Russia, Head of the Neurosurgical Department, FSBI National Medical Research Center of Oncology named after N.N. Blokhin of the Ministry of Health of the Russian Federation, Moscow, Russia; e-mail: abekyashev@gmail.com. <https://orcid.org/0000-0003-3157-6187>

*A.V. Golanov* — Doctor of Medical Sciences, Professor of the Department of Radiology of the FSBEI APE RMACPE of the Ministry of Health of Russia, Corresponding Member of the Russian Academy of Sciences, Head of the Department of Radiology and Radiosurgery at the FSAI "NMSC of Neurosurgery named after acad. N.N. Burdenko" of the Ministry of Health of the Russian Federation, Moscow, Russia; e-mail: golanovav@gmail.com. <https://orcid.org/0000-0002-3447-0241>

*S.M. Banov* — MD, radiotherapist, PhD, Head of the Department of Radiosurgery and Radiotherapy of the Center "Gamma Knife" FSAI NMSC of Neurosurgery named after acad. N.N. Burdenko of the Ministry of Health of the Russian Federation, Moscow, Russia; e-mail: smbanov@gmail.com. <https://orcid.org/0000-0002-7167-7989>

*V.A. Moldovanov* — MD, neurosurgeon, PhD, FSBEI HE Rostov State Medical University of the Ministry of Health of the Russian Federation, Rostov-on-Don, Russia; e-mail: v.moldovanov@yandex.ru. <https://orcid.org/0000-0002-8952-2408>

*A.A. Tushev* — MD, neurosurgeon, FSBEI HE Rostov State Medical University of the Ministry of Health of the Russian Federation, Rostov-on-Don, Russia; e-mail: Dr.tushev@mail.ru. <https://orcid.org/0000-0003-2816-3541>

*A.R. Dreeva* — MD, neurosurgeon, FSBEI HE Rostov State Medical University of the Ministry of Health of the Russian Federation, Rostov-on-Don, Russia. <https://orcid.org/0000-0002-3233-9389>

### Рецензия на статью

Работа посвящена актуальной проблеме, стоящей на стыке нейрохирургии и онкологии — глиомам низкой степени злокачественности. Частота встречаемости данной патологии составляет 15-35% среди всех глиом головного мозга и поражает в основном пациентов трудоспособного молодого и среднего возраста от 30 до 50 лет. Это определяет ее высокую социально-экономическую значимость.

В настоящее время существует множество вопросов в плане лечения пациентов с диффузными астроцитомами и актуальным является разработка и внедрение в практику эффективных подходов к лечению больных этой категории, основанных на определении клинико-морфологических прогностических групп.

Авторы представили клиническое исследование пациентов с диффузными астроцитомами с низким индексом пролиферативной активности, которые были оперированы и проходили лечение на базе НМИЦ НХ им. акад. Н.Н. Бурденко и НМИЦ «Онкологии» им. Н.Н. Блохина в период с 2005 по 2015 гг. Проведен подробный статистический анализ и достоверно выделены факторы риска продолженного роста и озлокачествления диффузных астроцитом, которые имеют важное клиническое значение при выборе тактики адьювантного лечения.

Рецензируемая статья рекомендуется к печати, т.к. имеет большой научно-практический интерес как для нейрохирургов, так и для врачей смежных специальностей — онкологов, патоморфологов, рентгенологов.

### Review on the article

The manuscript is devoted to an urgent problem at the crossing of neurosurgery and oncology - low-grade gliomas. The incidence of this pathology is 15-35% among all the brain gliomas. Low-grade gliomas mainly affect young and middle aged people, from 30 to 50 years old. This determines the high socio-economic importance.

Currently, there are many questions regarding the treatment of diffuse astrocytomas, and this category of patients demands to develop and implement effective treatment approaches, based on the definition of clinical and morphological prognostic groups.

The authors presented a clinical study of patients with diffuse astrocytomas with a low index of proliferative activity, who were surgically and conservatively treated at the NMRC NS n.a. acad. N.N. Burdenko and NMRC "Oncology" n.a. N.N. Blokhin in the period from 2005 to 2015. A detailed statistical analysis was carried out and the risk factors were reliably identified for continued growth and malignancy of diffuse astrocytomas, which have a great clinical importance when choosing the tactics of adjuvant treatment.

The reviewed article is recommended for publication, as it is of great scientific and practical interest both for neurosurgeons and for doctors of related specialties - oncologists, pathomorphologists, radiologists.

©Коллектив авторов, 2020

## Хирургическое лечение пациентов с отосклерозом с IV степенью тугоухости и глухотой

Х.М. Диаб<sup>1,2</sup>, Н.А. Дайхес<sup>1,2</sup>, А.А. Каибов<sup>1</sup>, О.А. Пащинина<sup>1</sup>, А. Араби<sup>1</sup>

<sup>1</sup>ФГБУ Национальный медицинский исследовательский центр оториноларингологии ФМБА России, Москва, Россия

<sup>2</sup>Кафедра оториноларингологии, Факультет дополнительного профессионального образования, Российский национальный исследовательский медицинский университет им Н.И. Пирогова, Москва, Россия

Контакты: Каибов Абдулфетах Аскерович – kaibov2989@mail.ru

## Surgical treatment of patients with otosclerosis with grade IV hearing loss and deafness

Kh.M. Diab<sup>1,2</sup>, N.A. Daikhes<sup>1,2</sup>, A.A. Kaibov<sup>1</sup>, O.A. Pashchinina<sup>1</sup>, A. Arabi<sup>1</sup>

<sup>1</sup>Federal State Budgetary Institution «The National Medical Research Center for Otorhinolaryngology of the Federal Medico-Biological Agency of Russia», Moscow, Russia

<sup>2</sup>Department of Otorhinolaryngology, Faculty of Additional Vocational Education, Russian National Research Medical University named after N.I. Pirogov, Moscow, Russia

## 耳硬化症合并IV级听力损失和耳聋的手术治疗

Kh.M. Diab<sup>1,2</sup>, N.A. Daikhes<sup>1,2</sup>, A.A. Kaibov<sup>1</sup>, O.A. Pashchinina<sup>1</sup>, A. Arabi<sup>1</sup>

<sup>1</sup>Federal State Budgetary Institution «The National Medical Research Center for Otorhinolaryngology of the Federal Medico-Biological Agency of Russia», Moscow, Russia

<sup>2</sup>Department of Otorhinolaryngology, Faculty of Additional Vocational Education, Russian National Research Medical University named after N.I. Pirogov, Moscow, Russia

Doi: 10.25792/HN.2020.8.3.35-43

**Актуальность.** На сегодняшний день актуальной проблемой остается лечение отосклероза с тяжелой потерей слуха и глухотой. Отосклероз – наследственное заболевание с двусторонним поражением костной капсулы ушного лабиринта, что может вызвать тугоухость. Прогрессирующее течение отосклеротического процесса костной капсулы лабиринта может привести к двусторонней смешанной или глубокой СНТ вплоть до полной потери слуха, шуму в ушах, вестибулярным нарушениям. Как в мировой литературе, так и в нашей стране нет определенной тактики ведения лечения пациентов с отосклерозом с IV степенью тугоухости и глухотой. Кохлеарная имплантация (КИ) является эффективным методом реабилитации пациентов с IV степенью тугоухости и глухотой. Однако, по данным разных авторов, отмечают частые осложнения при отосклерозе как во время операции, так и на этапе реабилитации слуха.

**Материал и методы.** На базе ФМБА НКЦО ФМБА России в период с 2016 по 2019 г. была выполнена КИ 60 пациентам. Все пациенты были разделены на 2 группы – основная, 30 больных отосклерозом с IV степенью тугоухости и глухотой; контрольная – 30 пациентов с другими этиологиями (травма и менингит). Пациенты основной группы были подразделены на две подгруппы: I-A – перенесшие ранее стапедопластику – 12 пациентов; I-B – без хирургических вмешательств в анамнезе (без стапедопластики) – 18 пациентов. В I-B группе у пациентов были сохранены структуры среднего уха (стремя, стремени мышца, подножная пластика), но при этом имелся анкилоз стремени. В связи с этим был предложен метод регистрации стапедиальных рефлексов при анкилозе стремени у пациентов с отосклерозом.

**Результаты.** По данным проведения регистрации тональных сигналов в свободном звуковом поле пороги слуха стабилизировались уже к 6-му месяцу использования речевого процессора в обеих группах и не имели существенных изменений на протяжении 2 лет эксплуатации речевого процессора.

**Заключение.** Несмотря на наличие существенных изменений структур внутреннего уха при отосклерозе, КИ обеспечивает хорошие результаты реабилитации пациентов.

**Ключевые слова:** отосклероз, сенсоневральная тугоухость, глухота, кохлеарная имплантация, реабилитация слуха

**Конфликт интересов.** Авторы заявляют об отсутствии конфликта интересов.

**Финансирование.** Работа выполнена без спонсорской поддержки

**Для цитирования:** Диаб Х.М., Дайхес Н.А., Каибов А.А., Пащинина О.А., Араби А. Хирургическое лечение пациентов с отосклерозом с IV степенью тугоухости и глухотой. Голова и шея. Российский журнал = Head and neck. Russian Journal. 2020;8(3):35-43

Авторы несут ответственность за оригинальность представленных данных и возможность публикации иллюстративного материала – таблиц, рисунков, фотографий пациентов.

## ABSTRACT

**Background.** Today, treatment of otosclerosis with severe hearing loss and deafness remains an urgent problem. Otosclerosis is a hereditary disease with a bilateral involvement of the bone capsule of the ear labyrinth, which can cause hearing loss. The progressive otosclerotic process in the labyrinth bone capsule can lead to a bilateral mixed or deep SNHL up to complete hearing loss, tinnitus, vestibular disorders. No specific treatment exists for patients with otosclerosis with grade IV hearing loss and deafness, either in the world literature data or in our country. Cochlear implantation (CI) is an effective method of rehabilitation for patients with grade IV hearing loss and deafness. However, according to various authors, the complications of otosclerosis develop frequently both during surgery and at the stage of hearing rehabilitation.

**Material and methods.** CI was performed in 60 patients of the FSBI SCCO FMBA of Russia in the period from 2016 to 2019. All patients were divided into 2 groups – the main group, patients with otosclerosis (n=30) with IV degree of hearing loss and deafness; the second group - the control group, patients (n=30) with other etiologies (trauma and meningitis). Patients of the main group (with otosclerosis) were subdivided into two subgroups: I-A – who had previously undergone stapedoplasty (12 patients); I-B – no history of surgery (no stapedoplasty) – 18 patients. In group I-B, the patients had preserved structures of the middle ear (stirrup, stapedius muscle, footplate), but the ankylosis of the stirrup at the same time. In this regard, a method was proposed for registering stapedal reflexes in stapes ankylosis in patients with otosclerosis.

**Results.** According to the data of the tonal signals registration in the free sound field, the hearing thresholds stabilized by the 6th month of using the speech processor in both groups and did not have significant changes in dynamics when observing the patients for 2 years of the speech processor usage.

**Conclusion.** Despite the significant changes in the inner ear structures, CI provides good results in patients' rehabilitation according to CT of the temporal bones in otosclerosis.

**Key words:** otosclerosis, sensorineural hearing loss, deafness, cochlear implantation, hearing rehabilitation

**Conflicts of interest.** The authors have no conflicts of interest to declare.

**Funding.** There was no funding for this study.

**For citation:** Diab Kh.M., Daikhes N.A., Kaibov A.A., Pashchinina O.A., Arabi A. Surgical treatment of patients with otosclerosis with grade IV hearing loss and deafness. Head and neck. Russian Journal. 2020;8(3):35–43

The authors are responsible for the originality of the data presented and the possibility of publishing illustrative material – tables, figures, photographs of patients.

## 摘要

背景：今天，治疗伴有严重听力损失和耳聋的耳硬化症仍然是一个亟待解决的问题。耳硬化症是一种双侧累及耳部迷路骨囊的遗传性疾病，可导致听力损失。在迷路骨囊内进行性耳硬化过程可导致双侧混合性或深部SNHL，直至完全听力损失、耳鸣、前庭疾病。无论是在世界文献资料中，还是在我国，对于IV级听力损失和耳聋的耳硬化症患者都没有特效的治疗方法。人工耳蜗植入术是IV级听力损失和耳聋患者的一种有效的康复方法。然而，根据不同的作者的说法，耳硬化症的并发症在手术期间和听力康复阶段都经常发生。

材料和方法：在2016年至2019年期间，对俄罗斯FSBI SCCO FMBA的60名患者进行了CI。所有患者分为2组—主要组，耳硬化症患者（n=30），IV度听力损失和耳聋；第二组—对照组，患有其他病因（创伤和脑膜炎）的患者（n=30）。主要组（患有耳硬化症）的患者分为两个亚组：I-A—先前接受过骨成形术的患者（12例）；I-B—无手术史的患者（无骨成形术）—18例。在I-B组中，患者保留了中耳的结构（马蹄肌，镫骨肌，足板），但同时保留了马蹄肌的强直。在这方面，提出了一种用于记录耳硬化症患者的骨强直中的骨反射的方法。

结果：根据自由声场音调信号配准数据，两组患者在使用语音处理器6个月时听阈稳定，观察患者使用语音处理器2年后动态无明显变化。

结论：尽管内耳结构发生了重大变化，但根据耳硬化症颞骨的CT，CI为患者的康复提供了良好的效果。

关键词：耳硬化症，感觉神经性听力损失，耳聋，人工耳蜗植入，听力康复

利益冲突 提交人没有利益冲突可申报。

资金 这项研究没有资金。

引用: Diab Kh.M., Daikhes N.A., Kaibov A.A., Pashchinina O.A., Arabi A. Surgical treatment of patients with otosclerosis with grade IV hearing loss and deafness. Head and neck. Russian Journal. 2020;8(3):35–43  
作者负责提供的数据的原创性和出版说明性材料的可能性—表格、数字、患者的照片。

## Актуальность

Отосклероз – специфическое заболевание, представляющее собой первичное метаболическое двустороннее очаговое остео-дистрофическое поражение костной капсулы ушного лабиринта, что приводит к прогрессирующему снижению слуха, вплоть до глухоты. Этиология и патогенез данного заболевания до сих пор не установлены.

В клинической практике оториноларингологии для определения формы отосклероза используют классификацию Н.А. Преображенского (1962) [1]. На основании данных тональной пороговой аудиометрии (ТПА) отосклероз подразделяет на тимпанальную, смешанную и кохлеарную формы. В.С. Корвяков и соавт. (2017) [2] для уточнения нарушений звукопроводения и/или звуковосприятия у больных отосклерозом по данным ТПА, а также из соображений преимущественной локализации патологического процесса на основании компьютерной томографии (КТ) височных костей предложили внести некоторые коррективы в терминологию и классификацию данного заболевания. 1) Фенестральная форма отосклероза – патологическому остео-дистрофическому процессу подвержена ниша окна преддверия (анкилоз стремени), поэтому у этих пациентов нарушено только внутритимпанальное звукопроводение за счет неподвижности стремени (во всех случаях характеризуется кондуктивной тугоухостью по данным ТПА).

2) Фенестрально-кохлеарная форма отосклероза – патологическому остео-дистрофическому процессу подвержены все отделы костной капсулы лабиринта, в т.ч. и ниша окна преддверия (анкилоз стремени). По данным ТПА, у этих пациентов отмечается смешанная форма тугоухости, причем костно-воздушный интервал (КВИ) во всех случаях обусловлен нарушением внутритимпанального звукопроводения, т.е. является истинным, а у части больных имеет сочетанный характер, когда к внутритимпанальным присоединяются нарушения, связанные с внутрिलाбиринтным звукопроводением (который автор называет – «ложный» КВИ).

3) При истинной кохлеарной форме отосклероза звукопроводение на уровне среднего уха не страдает, т.к. отсутствует анкилоз стремени. Нарушено только внутрिलाбиринтное звуковосприятие, т.е. у этих пациентов, по данным ТПА, отмечается сенсоневральная тугоухость (СНТ) в «чистом» виде без КВИ либо смешанная с небольшим КВИ, который является «ложным», т.к. обусловлен изменениями внутрिलाбиринтного звукопроводения. Следует заметить, что «ложный» КВИ при кохлеарной форме отосклероза отмечается только в случаях нарушения гидродинамики внутреннего уха, а потому не является постоянным [2].

Кохлеарная форма отосклероза впервые была описана Н.Р. House, J.L. Sheehy (1961). При ней отмечается воздушная проводимость порогов более 85 дБ и неопределенный порог костной проводимости (из-за ограничения возможностей аудиометров) [3].

Прогрессирующее течение отосклеротического процесса костной капсулы лабиринта может привести к двусторонней смешанной или глубокой СНТ вплоть до полной потери слуха, шуму в ушах, вестибулярным нарушениям (W. Arnold, 1999) [3]. Расположение деминерализованных очагов при отосклерозе можно встретить в разных отделах внутреннего уха: в улитке, полукружных каналах, внутреннем слуховом проходе и водопроводе преддверия, что в последующем вызывает тугоухость медленно или быстро прогрессирующего характера с сенсоневральным компонентом. Отосклеротические изменения полукружных каналов, как считается, возможно, являются причиной вестибулярных симптомов, что может быть связано с изменениями биохимического состава перилимфы [4]. Многие авторы указывают на изменения,

наблюдаемые у пациентов с кохлеарной формой отосклероза: перикохлеарное расположение очагов, утолщение или истончение костной капсулы за счет деминерализации; сужение просвета улитки из-за единичных или множественных отосклеротических очагов или диффузное поражение [3, 4].

Диагностика и хирургическое лечение отосклероза с IV степенью тугоухости и глухотой остаются актуальной проблемой современной оториноларингологии. На сегодняшний день КТ височных костей высокого разрешения является высокоинформативным объективным методом диагностики отосклероза. Данный метод позволяет проводить точную визуализацию анатомических структур височных костей, выявлять локализацию, распространенность очагов отосклероза и определять степень активности процесса [5, 6], также дает возможность определять в области поражения очаги как пониженной, так и повышенной плотности при отосклерозе (в норме плотность костной ткани улитки составляет от +2000 до +2200 ед. НУ), расположенные в области окна преддверия, окна улитки и/или вокруг улитки (двойное кольцо улитки) [1]. КТ-сканирование височной кости играет значительную роль в предоперационной оценке пациентов с отосклерозом, которым планируется кохлеарная имплантация (КИ) [7]. По данным различных авторов, чувствительность КТ височных костей составляет 80–95%, специфичность – 99,1% [8]. За последние годы в практике оториноларингологии часто начали использовать конусно-лучевую КТ (КЛКТ).

КЛКТ височных костей – инновационная технология, в основе которой лежит применение тонкого прерывистого конического пучка рентгеновского излучения, что позволяет за один оборот вращения отсканировать определенный анатомический объем. Принципиальное отличие КЛКТ от МСКТ заключается в форме рентгеновского луча, также КЛКТ имеет свои преимущества в виде низкой лучевой нагрузки, меньшей стоимости исследования. При этом диагностическая чувствительность КЛКТ составляет 100%, а специфичность – 81% [9, 10].

Также важную информацию дает магнитно-резонансная томография (МРТ) височных костей, в особенности при распространении процесса в просвет лабиринта о состоянии жидкостных сред внутреннего уха, нервов внутреннего слухового прохода, для исключения сопутствующей ретрокохлеарной патологии и изменениях головного мозга [11].

КИ является эффективным методом слухоречевой реабилитации у больных отосклерозом с IV степенью тугоухости и глухотой. КИ зарекомендовала себя как «хороший» вариант восстановления слуха у пациентов с кохлеарной формой отосклероза [12]. При этом некоторые авторы сообщают о неудовлетворительных результатах реабилитации пациентов с кохлеарной формой отосклероза после КИ, наблюдаемых вследствие затруднения введения электрода и других осложнений, связанных с изменениями улитки, на которых мы подробно остановимся ниже [13].

В литературе приведены данные о различной степени выявления интраоперационной оссификации улитки при отосклерозе (от 5 до 51%), которые требуют наложения дополнительной стомы улитки [14]. Из-за отосклеротических изменений улитки часто полное введение электродной решетки затруднено и может требовать специального хирургического подхода. M. Sanna и другие авторы отметили трудность введения электрода или даже неправильную установку его через ложное деминерализованное кольцо кохлеарной оссификации [15].

При гистопатологическом исследовании M. Li и соавт. (2011) проанализировали особенности строения улитки в случаях неполного введения электрода; найдено окостенение, суживающее просвет улитки за счет отосклеротических очагов. Помимо этого авторы

Таблица 1. Распределение пациентов по полу и возрасту  
Table 1. Distribution of patients by gender and age

Группы Groups	Этиология Etiology	Мужчины Men	Женщины Women	Общее число пациентов Total number of patients	Возраст Age
Основная Main	Отосклероз Otosclerosis	9	21	30	45–60
Контрольная Control	Менингит Meningitis	8	9	17	15–60
	Травма Trauma	6	7	13	20–60

отметили, что статистически значимым признаком, приводящим к неполному введению, является переход электрода в лестницу преддверия к боковой стенке улитки с повреждением спиральной связки, таким образом, неполная вставка зависит от числа электродов, которые перешли из одной лестницы в другую [16]. Введение электрода в вестибулярную лестницу было предложено использовать как дополнительный вариант в случаях полного сужения или окостенения барабанной лестницы без неблагоприятных последствий. Введение электрода может оказаться проблематичным из-за кохлеарного окостенения, сужения улитковых каналов (истончаясь, в стенке улитки может образоваться дефект – «третье окно», что повышает риск попадания электрода за пределы улитки). Такие случаи могут привести к серьезным осложнениям [7].

При выполнении КИ при отосклерозе трудности возникают как на хирургическом этапе, так и на этапе реабилитации (А.Н. Marshall, 2005). При подключении процессора через 4–6 недель после КИ у части пациентов возникает проблема – патологическая стимуляция лицевого нерва, помимо этого ухудшение результатов реабилитации связано с шумом и повышенным дискомфортом [17]. Известно, что при отосклерозе значительно чаще встречается патологическая стимуляция лицевого нерва после КИ (с частотой до 75%) [18]. А.Н. Marshall и соавт. (2005) наблюдали после КИ у 17% пациентов с отосклерозом СНТ глубокой степени стимуляцию лицевого нерва по сравнению с контрольной группой [7]. Снижение стимуляции слухового нерва может оказать негативное влияние на результаты речевой дискриминации, по крайней мере, на непрерывное чередование разности восприятия речевых стимулов. Усиление силы стимулов для улучшения речевого восприятия может привести к патологической стимуляции слухового нерва, дискомфорту и усилению шума в ушах, что требует выключения электродов на уровне патологической стимуляции. При постоянной и выраженной стимуляции лицевого нерва кохлеарный имплантат практически бесполезен, что приводит к эксплантации или реимплантации [19]. Потенциальная причина стимуляции лицевого нерва, проявляющаяся у одних пациентов и отсутствующая у других при отосклерозе, остается не до конца выясненной.

При выполнении КИ также остается открытым вопрос выбора метода интраоперационной регистрации стапедального рефлекса у больных отосклерозом с IV степенью тугоухости и глухотой.

**Цель исследования:** повышение эффективности слухоречевой реабилитации пациентов с отосклерозом с IV степенью тугоухости и глухотой.

## Материал и методы

В соответствии с целью исследования были сформированы две группы пациентов, которым выполнена КИ на базе ФМБА НКЦО ФМБА России в период с 2016 по 2019 г.: первая группа – основная, больные отосклерозом (n=30) с IV степенью тугоухости

и глухотой; 2) вторая группа – контрольная, пациенты (n=30) с другими этиологиями (табл. 1).

Пациенты основной группы были подразделены на следующие две подгруппы:

I-A – перенесшие ранее стапедопластику – 12 пациентов;

I-B – без хирургических вмешательств в анамнезе (без стапедопластики) – 18 пациентов.

Жалобы пациентов при поступлении в основной и контрольной группах отмечены в табл. 2.

Диагностический этап для обеих групп включал в себя следующие исследования: лучевые методы диагностики (КТ височных костей, МРТ височных костей, головного мозга), аудиологическое обследование (акуметрия, тональная пороговая аудиометрия – рис. 1, акустическая импедансометрия, аудиометрия в расширенном звуковом диапазоне, регистрация коротколатентных слуховых вызванных потенциалов, регистрация задержанной вызванной отоакустической эмиссии, ASSR-тест, тональная пороговая аудиометрия в свободном звуковом поле, речевая аудиометрия в свободном звуковом поле), вестибулологическое обследование (вращательный тест, калорический тест, вестибулометрия – спонтанный нистагм, тест встряхивания головы, тест поворота головы, шаговые пробы), заключение сурдолога (рис. 2) и электроэнцефалография с заключением невролога.

Предоперационные данные КТ височных костей в зависимости от распространения оссификации в основной и контрольной группах представлены в табл. 3.

По данным КТ и МРТ височных костей определяли степень оссификации улитки, вовлеченность в процесс структур среднего и внутреннего уха (рис. 3–8), некоторые данные предоперационных обследований представлены в табл. 4.

При оперативном вмешательстве КИ применяли эндотрахеальный наркоз в основной группе 26 пациентам, в контрольной группе 22 пациентам, местную анестезию в основной группе – 4 пациентам, в контрольной группе – 8 пациентам. Методика выполнения хирургического этапа КИ в I-A и контрольной группах не отличалась.

Таблица 2. Жалобы пациентов обеих групп  
Table 2. Complaints of patients of both groups

Жалобы Complaints	Основная группа, n Main group, n	Контрольная группа, n Control group, n
Снижение слуха Hearing loss	30	30
Ушной шум Ear noise	26	21
Головокружение Vertigo	9	11
Нарушение разборчивости речи Impaired speech intelligibility	27	5

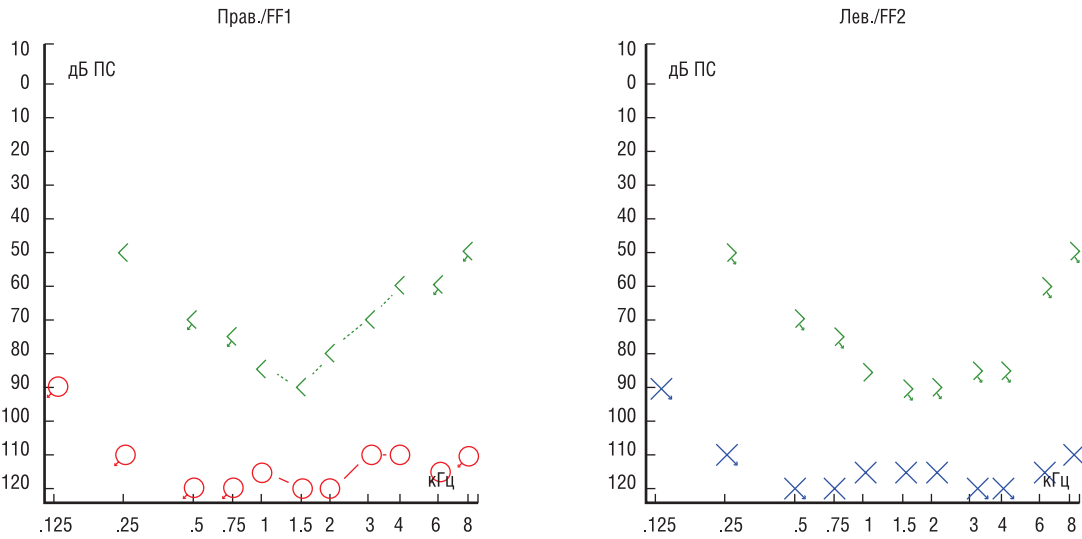


Рис. 1. Тональная пороговая аудиометрия  
Figure 1. Tonal threshold audiometry




Рис. 2. Заключение сурдолога  
Figure 2. Examination by the audiologist

Операция КИ выполнялась по классической методике, включающей следующие этапы: заушный С-образный разрез, подготовка ложа для имплантата, антромастотомия, задняя тимпанотомия, введение активного электрода производили через окно улитки в случаях отсутствия или незначительной оксификации. При наличии оксификации в области окна улитки на протяжении 2–3 мм и по ходу базального завитка расширяли окно улитки и

удаляли оксифицированные участки по ходу основного завитка до появления просвета тимпанальной лестницы. После введения электродов производили тщательную тампонаду кохлеостомы фрагментом аутомышцы.

В I-B группе у пациентов были сохранены структуры среднего уха (стремя), но при этом имелся анкилоз стремени. Предложен метод регистрации стапедальных рефлексов при анкилозе стремени у пациентов с отосклерозом: заушный разрез, обнажение площадки сосцевидного отростка в пределах треугольника Шипо, надкостницу с мягкими тканями отсепаровывали от костей черепа в заушной области с формированием ложа для имплантата, проводили антромастотомию, заднюю тимпанотомию, при ревизии барабанной полости определяли состояние сухожилия стремени мышцы, выраженность пирамидального отростка. Далее алмазным бором производили сглаживание пирамидального отростка в направлении от верхушки до основания – до обнажения собственно стремени мышцы (до 4–6 мм); далее после введения электрода в улитку подавали стимулы на каждый электрод поочередно и одновременно хирург визуально наблюдал за сокращением стапедальной мышцы с помощью микроскопа (рис. 9). При этом определяли пороги стапедальных рефлек-

Таблица 3. Характеристика оксификации лабиринта по данным КТ  
Table 3. Characteristics of labyrinth ossification according to CT data

Этиология <i>Etiology</i>	Распространение оксификации лабиринта <i>Distribution of ossification of the labyrinth</i>						
	Мелкоочаговое поражение всех завитков <i>Small focal lesion of all turns</i>	Локальная <i>Local</i>					
		Полукружных каналов <i>Semicircular canals</i>	Базального завитка <i>Basal turn</i>		Апикального завитка <i>Apical turn</i>	Окно улитки <i>Round window</i>	Окно преддверия <i>Oval window</i>
			>5mm >5mm	<5mm <5mm			
Отосклероз <i>Otosclerosis</i>	23	3	5	23	15	14	16
Менингит <i>Meningitis</i>	–	7	3	14	8	12	5
Травма <i>Trauma</i>	–	9	–	7	4	2	3



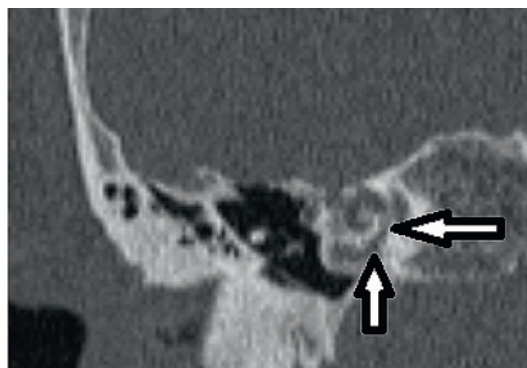
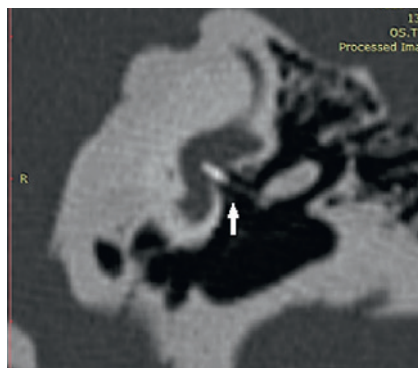


Рис. 3, 4 КТ-снимок в коронарной проекции. На КТ-снимке виден протез в области преддверия улитки, отмечаются отосклеротические очаги  
Figure 3, 4 CT scan in coronary projection. The CT scan shows a prosthesis in the area of the cochlear vestibule, otosclerotic foci are noted

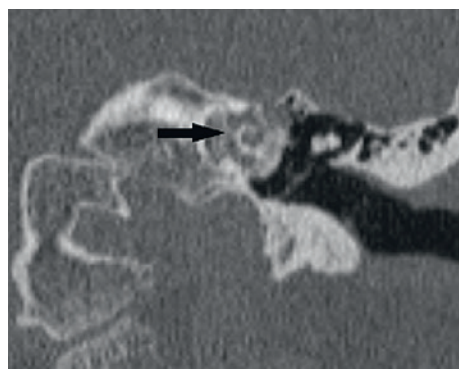
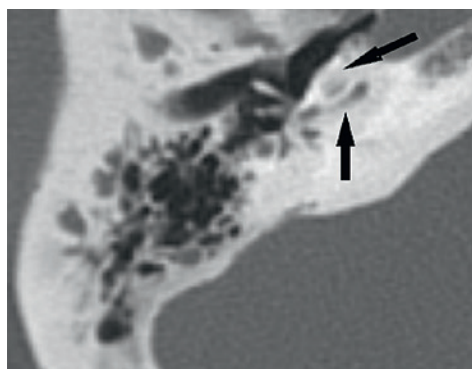


Рис. 5, 6. На КТ-снимке отмечаются отосклеротические изменения всех завитков улитки  
Figure 5, 6. CT scan shows otosclerotic changes in all the cochlear turns

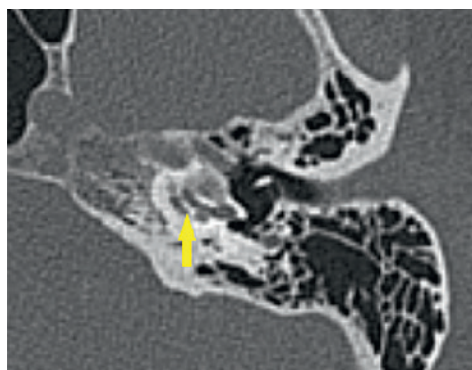


Рис. 7. На КТ-снимке височной кости в аксиальной проекции представлен характерный признак отосклероза, который выглядит как «двойное кольцо», или т.н. «двойной контур»

Figure 7. A CT scan of the temporal bone in axial projection shows a characteristic sign of otosclerosis, which looks like a “double ring”, or so-called “double circuit”

сов, которые в последующем использовались при первичной настройке импланта. Тампонаду ниши окна улитки производили фрагментом аутомышцы и послойно ушивали рану.

Всем пациентам интраоперационно проводили: 1) измерение межэлектродного сопротивления; 2) регистрацию электрически вызванных рефлексов стременной мышцы (при ее наличии); 3) регистрацию ответа вызванного потенциала действия слухового нерва.

В ходе исследования использовали импланты с прямым или перимодиолярным типом активного электрода.

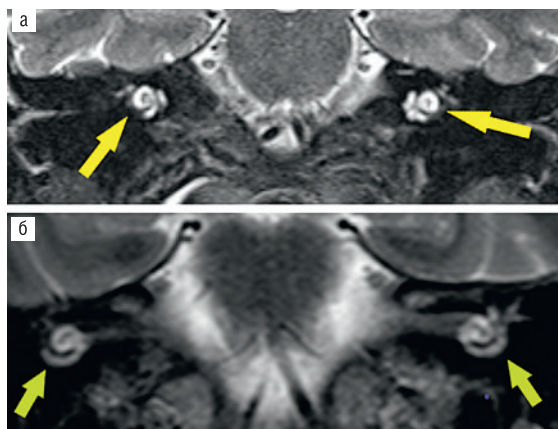


Рис. 8а, 8б. Представлены данные МРТ пациентов с отосклерозом в коронарной проекции в Т-2 режиме  
Figure 8a, 8b. The data of MRI of patients with otosclerosis in the coronary projection in T-2 mode are presented

На 1-е сутки после операции выполняли для контроля положения электрода КТ височных костей или КЛКТ. Через 4–6 недель после КИ проводили подключение импланта.

## Результаты и обсуждение

В ходе обследования больных отосклерозом с IV степенью тугоухости и/или глухотой были выявлены особенности: в анамнезе имелась перенесенная операция – стапедопластика, выполненная под местной анестезией у 12 пациентов. При

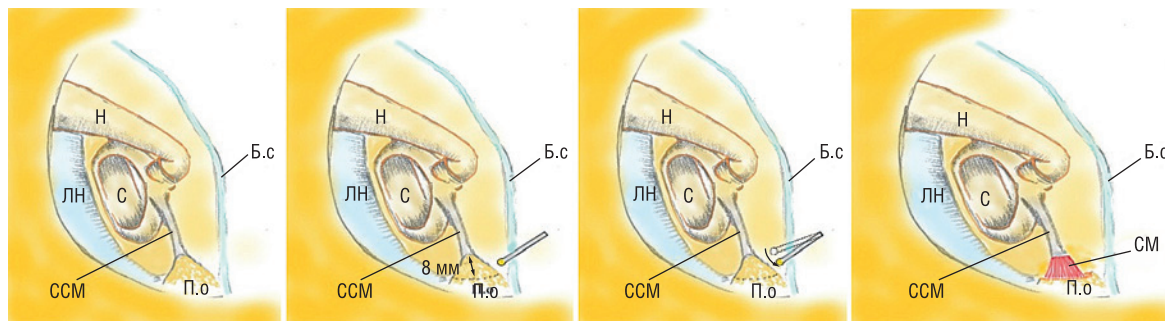


Рис. 9 (А, Б, В, Г). Этапы выполнения приема обнажения стременной мышцы

А) Расположение пирамидального отростка к остальным анатомическим структурам среднего уха; Б) Снятие костной части пирамидального отростка приблизительно ~до 4-6 мм; В) Указано направление движения бора от верхушки пирамиды до основания пирамидального отростка; Г) Обнаженная стременная мышца

Примечание. ССМ – сухожилие стременной мышцы, ПО – пирамидальный отросток, СМ – стременная мышца, БС – барабанная струна, ЛН – лицевой нерв, Н – наковальня, С – стремя.

Figure 9 (A, B, C, D). Stages of the stapedius muscle exposure technique

A) Location of the pyramidal process to the rest of the anatomical structures of the middle ear; B) Removal of the bone part of the pyramidal process till approximately ~ 4-6 mm; C) The direction of the burr movement from the top of the pyramid to the base of the pyramidal process is indicated; D) Exposed stapedius muscle

Note. SMT – stapedius muscle tendon, PP – pyramidal process, SM – stapedius muscle, CT – chorda tympani, FN – facial nerve, I – incus, S – stirrup.

проведении тональной пороговой аудиометрии в свободном звуковом поле в основной и контрольной группах получены следующие результаты тестирования. У пациентов основной группы результаты определения тональных сигналов были несколько хуже и пороги находились выше по сравнению с контрольной группой при проведении тестирования в оптимально подобранных слуховых аппаратах. Однако после проведения хирургического этапа КИ в обеих группах при активации речевого процессора данные пороги не имели статистически значимых различий.

При проведении речевой аудиометрии в свободном звуковом поле в слуховых аппаратах до КИ у пациентов основной группы процент разборчивости речи ни в одном из случаев не превышал 57%, а у большинства пациентов данный процент находился в пределах 42%, что свидетельствовало о низкой эффективности применения слуховых аппаратов и являлось прямым показанием для проведения КИ у больных данной категории с целью повышения разборчивости речи.

Особенности хирургического этапа и интраоперационные находки основной группы: слизистая оболочка барабанной полости была без воспалительных процессов (во всех случаях); лицевой нерв расположен в костном канале (во всех случаях); неподвижность стремени (анкилоз) отмечалась в 14 случаях; стапедиаальный протез в преддверии улитки – у 12 пациентов (ранее перенесших стапедопластику), в остальных 4 случаях передача на вторичную мембрану была сохранена (стремля подвижно); вторичная мембрана утолщена, изменена. При вскрытии вторичной мембраны окна улитки (в 15 случаях) и при расширении окна улитки (в 8 случаях) отмечались отосклеротические очаги белесоватого цвета, плотные, не кровоточащие. Очаги были удалены микро-крючками, что позволило освободить окно улитки, вход в барабанную лестницу.

На этапе введения электродной решетки (прямой или перимодулярный тип электрода) в тимпанальную лестницу не наблюдались затруднения или сопротивления, во всех случаях электроды введены полностью.

Возможные интраоперационные осложнения при проведении КИ: кровотечение, ликворея, попадание крови или костной стружки в улитку, стимуляция лицевого нерва при проверке импланта, неполное введение электрода в улитку, ошибочное введение электродной решетки за пределы улитки ни в одном из случаев не наблюдались.

Возможные послеоперационные осложнения при КИ: головокружения наблюдались в 9 случаях в основной группе, из них в 3 случаях длительностью до 6 месяцев, в 2 случаях – до 3 месяцев, в 4 случаях – от 7 до 14 дней, в контрольной группе – в 12 случаях длительностью до 3 месяцев; усиление шума (незначительное усиление шума в 2 случаях, которое сохранялось до 3 месяцев, в 1 случае – до 6 месяцев); патологическая стимуляция лицевого нерва не отмечалась ни в одном из случаев при подключении импланта и за период 3-летнего наблюдения.

На первые сутки после КИ проведено исследование КТ или КЛКТ височных костей для контроля расположения электродной решетки в динамике (рис. 10–12).

По данным регистрации тональных сигналов в свободном звуковом поле пороги слуха стабилизировались уже к 6-му месяцу использования речевого процессора в обеих группах и не имели существенных изменений динамики при наблюдении за больными на протяжении 2 лет эксплуатации речевого процессора. Однако для большей наглядности, а также способности пациента к общению целесообразно рассмотреть разборчивость речи в свободном звуковом поле на протяжении двух лет использования речевого процессора.

Исходя из данных результатов исследования, к 6-му месяцу пользования речевым процессором достоверных различий между результатами тестирования посредством речевой аудиометрии не выявлено. Пациенты основной и контрольной групп демонстрировали разборчивость речи к 6 месяцам пользования до 80%.

Все вестибулярные нарушения исчезали к 6-му месяцу после операции, нистагм ирритации – в течение 1 месяца после операции.

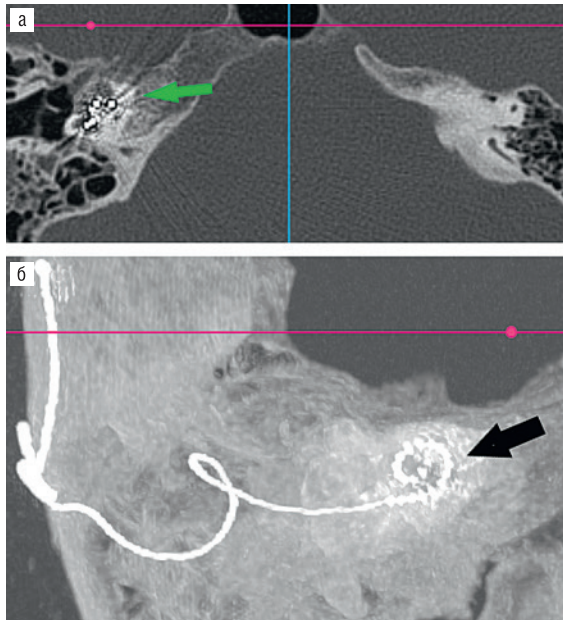


Рис. 10а, 10б. КТ-снимок в аксиальной проекции, состояние после КИ  
Стрелка указывает на электродную цепь  
Figure 10a, 10b. CT scan in axial projection, condition after CT  
the arrow points to the electrode circuit

## Заключение

Тщательное изучение данных объективного обследования больных отосклерозом с тяжелой степенью тугоухости и глухотой с учетом всех особенностей структур улитки позволяет успешно проводить хирургический этап КИ с минимальным риском возникновения осложнений, связанных с операцией.

Несмотря на наличие существенных изменений структур внутреннего уха, по данным КТ височных костей при отосклерозе, КИ обеспечивает хорошие результаты реабилитации пациентов.

Исходя из результатов наших исследований, отмечаем, что по данным регистрации тональных сигналов в свободном звуковом поле пороги слуха стабилизировались к 6-му месяцу использования речевого процессора в основной и контрольной группах и не имели отрицательной динамики на протяжении 2 лет эксплуатации речевого процессора.

## ЛИТЕРАТУРА / REFERENCES

1. Kryukov A.I., Palchun V.T., Kunelskaya N.L. Treatment and diagnostic algorithm for cochlear otosclerosis. Guidelines. 2010. 14 p. / Крюков А.И., Пальчун В.Т., Кунельская Н.Л. Лечебно-диагностический алгоритм кохлеарной формы отосклероза. Методические рекомендации. 2010. 14 с. (In Russ.).
2. Korvyakov V.S., Diab Kh.M., Pashchinina O.A., Akhmedov Sh.M. Surgical treatment of patients with cochlear otosclerosis. Rossijskaya otorinolaringologiya. 2017; 5 (90): 35–43. / Корвяков В.С., Диаб Х.М., Пашчинина О.А., Ахмедов Ш.М. Хирургическое лечение больных кохлеарной формой отосклероза. Российская оториноларингология. 2017;5(90):35–43 (In Russ.).
3. Calmels M.N., Viana C., Wanna G. Very far-advanced otosclerosis: stapedotomy or cochlear implantation. Acta Otolaryngol. 2007;127(6):574–8. doi: 10.1080/00016480600987768.
4. Berrettini S., Burdo S., Forli F. Far advanced otosclerosis: stapes surgery or cochlear implantation. Otolaryngol. 2004;33(3):165–71.




Рис. 11. КЛКТ-снимок височной кости в коронарной проекции  
а – электродная решетка; б – кохлеарный имплант  
Figure: 11. CBCT image of the temporal bone in the coronary projection  
a – electrode array; b – cochlear implant

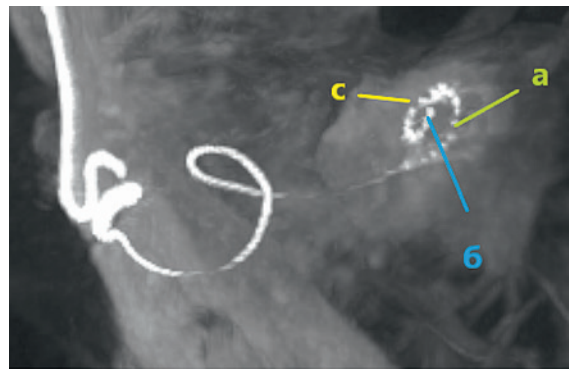


Рис. 12. КЛКТ-снимок височной кости: а – электродная решетка расположена в базальном завитке, б – апикальном завитке, с – среднем завитке  
Figure: 12. CBCT image of the temporal bone: a - the electrode array is located in the basal turn, b – the apical turn, c – the middle turn

5. Marx M., Lagleyre S., Escude B., Demeslay J., Fraysse B. Correlation between CT scan findings and hearing thresholds in otosclerosis. Acta Otolaryngol. 2011;131:351–7. doi: 10.3109/00016489.2010.549841.
6. Lee T.C., Aviv R.I., Chen J.M., Nedzelski J.M., Fox A.J., Symons S.P. CT grading of otosclerosis. AJNR Am. J. Neuroradiol. 2009;3:1435–9. Doi: https://doi.org/10.3174/ajnr.A1558.
7. Rottevel L.J., Proops D.W., Ramsden R.T. Cochlear implantation in 53 patients with otosclerosis: demographics, computed tomographic scanning, surgery, and complication. Otol. Neurotol. 2004;25(6):943–52.
8. Astashchenko S.V., Kuzovkov V.E., Ilyin S.N., Sapogovskaya A.S., Pavlova S.S. Cochlear otosclerosis: diagnosis and tactics of surgical treatment. RMJ. Medicinskoe obozrenie. 2019; 9 (11): 52–4 / Астащенко С.В., Кузовков В.Е., Ильин С.Н., Сапоговская А.С., Павлова С.С. Кохлеарная форма отосклероза: диагностика и тактика хирургического лечения. РМЖ. Медицинское обозрение. 2019;9(11): 52–4. (In Russ.).
9. Arweiler-Harbeck D., Mönninghoff C., Greve J., et al. Imaging of Electrode Position after Cochlear Implantation with Flat Panel CT. ISRN Otolaryngol. 2012;1–5. doi: Org/10.5402/2012/728205.
10. Pearl M.S., Roy A., Limb C.J. High-Resolution Secondary Reconstructions with the Use of Flat Panel CT in the Clinical Assessment of Patients with Cochlear Implants. Am. J. Neuroradiol. 2013;35(6):1202–8. doi: Org/10.3174/Ajnr.A3814.

11. Purohit B., Hermans R., Op de beek K. Imaging in otosclerosis: A pictorial review. *Insights Imaging*. 2014;5:245–52. doi: 10.1007/s13244-014-0313-9.
12. Diab H.M., Korvyakov V.S., Kaibov A.A. et al. Cochlear implantation in otosclerosis with grade IV hearing loss and deafness (literature review). *Rossiyskaya otorinolaringologiya*. 2019; 5 (102): 74–81. doi: 10.18692/1810-4800-2019-5-74-81 / Диаб Х.М., Корвяков В.С., Каилов А.А. и др. Кохлеарная имплантация при отосклерозе с IV степенью тугоухости и глухотой (обзор литературы). *Рос. оториноларингология*. 2019;5(102):74–81. doi: 10.18692/1810-4800-2019-5-74-81 (In Russ.).
13. Diab H.M., Daikhes N.A., Pashchinina O.A. et al. Gentle method of introducing a standard electrode in cochlear ossification. *Vestnik otorinolaringologii*. 2016; 3: 54–6 / Диаб Х.М., Дайхес Н.А., Пащичина О.А. и др. Щадящий способ введения стандартного электрода при оксификации улитки. *Вестник оториноларингологии*. 2016;3:54–6 (In Russ.).
14. Jaekel K., Aschendorff A., Klenzner T., Laszig R. Results with the Contour cochlear implant in patients with cochlear otosclerosis. *Laryngorhinootol*. 2004;83:457–60. doi: 10.1055/s-2004-814456.
15. Sanna M., Free R., Merkus P. *Surgery for Cochlear and Other Auditory Implants*. Stuttgart: Georg Thieme Verlag. 2016. P. 277–84.
16. Lee J., Nadol J.B. Jr., Eddington D.K. Factors associated with incomplete insertion of electrodes in cochlear implant surgery: A histopathologic study. *Neurotol*. 2011;16:69–81. doi: 10.1159/000316445.
17. Ramsden R., Rotteveel L., Proops D. Cochlear implantation in otosclerotic deafness. *Adv. Otorhinolaryngol*. 2007;65:328–34. doi: 10.1159/000098855.
18. Quaranta N., Bartoli R., Lopriore A. Cochlear implantation in otosclerosis. *Otol. Neurotol*. 2005;26:983–7.
19. Polak M., Ulubil S.A., Hodges A., Balkany T. Revision cochlear implantation for facial nerve stimulation in otosclerosis. *Arch. Otolaryngol. Head Neck Surg*. 2006;132:398–404. doi: 10.1001/archotol.132.4.398.

Поступила 17.04.20

Принята в печать 06.06.20

Received 17.04.20

Accepted 06.06.20

*Вклад авторов:* А.А. Каилов — концепция и дизайн исследования; Х.М. Диаб, Н.А. Дайхес — анализ полученных данных, оценка результатов исследования; А.А. Каилов, А. Араби — обзор публикаций по теме статьи, сбор данных; написание текста рукописи; О.А. Пащичина — редактирование текста рукописи.

*Contribution of the authors:* A.A. Kaibov — concept and design of the study; H.M. Diab, N.A. Dayhes — analysis of the data obtained, evaluation of the research

results; A.A. Kaibov, A. Arabi — review of publications on the topic of the article, data collection; writing the text of the manuscript; O. A. Pashchinina — editing the text of the manuscript.

#### Информация об авторах:

Х.М.А. Диаб — д.м.н., заместитель директора по международной деятельности, главный научный сотрудник ФГБУ НМИЦО ФМБА России, Москва; e-mail: Hasandiab@mail.ru. <https://orcid.org/0000-0002-2790-7900>  
Н.А. Дайхес — д.м.н., профессор, член-корр. РАН, директор ФГБУ НМИЦО ФМБА России, Москва; e-mail: admin@otolar.ru. <https://orcid.org/0000-0003-2674-4553>

А.А. Каилов — соискатель отдела заболеваний уха ФГБУ НМИЦО ФМБА России, Москва; e-mail: kaibov2989@mail.ru. <https://orcid.org/0000-0002-1235-002X>

О.А. Пащичина — к.м.н., руководитель и заведующая отделением научно-клинического отдела заболеваний уха ФГБУ НМИЦО ФМБА России, Москва; e-mail: Olga83@mail.ru. <https://orcid.org/0000-0002-3608-2744>

А. Араби — аспирант отдела заболеваний уха ФГБУ НМИЦО ФМБА России, Москва; e-mail: dr.aflatonarabi@mail.ru. <https://orcid.org/0000-0002-3677-7095>

#### Information about the authors:

K.M. Diab — Doctor of Medicine, Deputy Director for International Affairs, chief research officer of the Federal State Budgetary Institution «The National Medical Research Center for Otorhinolaryngology of the Federal Medico-Biological Agency of Russia», Moscow, Russia; e-mail: Hasandiab@mail.ru. <https://orcid.org/0000-0002-2790-7900>

N.A. Daikhes — Doctor of Medicine, Professor, Associate Member of the Russian Academy of Sciences, Director, FSBI «The National Medical Research Center for Otorhinolaryngology of the FMBA of Russia», Moscow; e-mail: admin@otolar.ru. <https://orcid.org/0000-0003-2674-4553>

A.A. Kaibov — postgraduate student, Department of diseases of the ear, FSBI «The National Medical Research Center for Otorhinolaryngology of the FMBA of Russia», Moscow; e-mail: Kaibov2989@mail.ru. <https://orcid.org/0000-0002-1235-002X>

O.A. Paschinina — PhD, Head of the Branch of the Clinical Research, Department of diseases of the ear, FSBI «The National Medical Research Center for Otorhinolaryngology of the FMBA of Russia», Moscow; e-mail: Olga83@mail.ru. <https://orcid.org/0000-0002-3608-2744>

A. Arabi — postgraduate student, Department of diseases of the ear, FSBI «The National Medical Research Center for Otorhinolaryngology of the FMBA of Russia», Moscow; e-mail: dr.aflatonarabi@mail.ru. <https://orcid.org/0000-0002-3677-7095>

#### Рецензия на статью

Статья посвящена актуальной теме, имеющей принципиально большое значение для врачей разных специальностей, включая оториноларингологов, неврологов, нейрохирургов. Авторы приводят аналитический обзор литературы по данной проблеме, но особый интерес представляет собственный материал, накопленный за последние годы, по применению различных хирургических способов устранения поражений лицевого нерва. Полученные результаты свидетельствуют об эффективных методах операций, проводимых авторами. Это представляется очень важным и своевременным, особенно в связи с тем, что данные воздействия в нашей стране до настоящего времени не нашли широкого применения и проводятся в единичных центрах. Накопленный опыт представляется уникальным и будет востребован и в научных, и в практических областях. Рекомендуется к печати.

#### Review on the article

The manuscript is devoted to an urgent, fundamentally important topic for doctors of various specialties, including otorhinolaryngologists, neurologists, and neurosurgeons. The authors provide an analytical review of the literature on this issue, but particularly interesting is their own material accumulated in recent years on the use of various surgical methods for eliminating lesions of the facial nerve. The results obtained demonstrate the effective methods of operations carried out by the authors. This seems to be very important and timely, especially due to the fact that these methods in our country have not yet been applied widely and are carried out in single centers. The experience gained is unique and will be in demand both in scientific and practical fields. Recommended for publication.

© Коллектив авторов, 2020

## Опыт использования таргетной терапии при диффузно-склерозирующем остеомиелите челюстей у детей

А.Ю. Кугушев<sup>1,2</sup>, А.В. Лопатин<sup>1,2</sup>, С.А. Ясонов<sup>1</sup>, Н.С. Грачев<sup>1,2</sup><sup>1</sup>РДКБ ФГБОУ ВО РНИМУ им. Н.И. Пирогова Минздрава РФ, Москва, Россия<sup>2</sup>ФГБУ НМИЦ ДГОИ им. Дмитрия Рогачева Минздрава РФ, Москва, Россия

Контакты: Кугушев Александр Юрьевич – e-mail: drkugushev@gmail.com

## Experience with the targeted treatment of diffuse sclerosing jaw osteomyelitis in children

A.Yu. Kugushev<sup>1,2</sup>, A.V. Lopatin<sup>1,2</sup>, S.A. Yasonov<sup>1</sup>, N.S. Grachev<sup>1,2</sup><sup>1</sup>Russian Childrens' Clinical Hospital FSBEI HE RNSMU n.a. N.I. Pirogov of the Ministry of Health of Russia, Moscow, Russia<sup>2</sup>FSBI NMSC CHOI n.a. Dmitry Rogachev of the Ministry of Health of Russia, Moscow, Russia

For correspondence: Alexander Kugushev – e-mail: drkugushev@gmail.com

## 儿童弥漫性硬化性颌骨骨髓炎靶向治疗的经验

A.Yu. Kugushev<sup>1,2</sup>, A.V. Lopatin<sup>1,2</sup>, S.A. Yasonov<sup>1</sup>, N.S. Grachev<sup>1,2</sup><sup>1</sup>Russian Childrens' Clinical Hospital FSBEI HE RNSMU n.a. N.I. Pirogov of the Ministry of Health of Russia, Moscow, Russia<sup>2</sup>FSBI NMSC CHOI n.a. Dmitry Rogachev of the Ministry of Health of Russia, Moscow, Russia

通讯作者: Alexander Kugushev – e-mail: drkugushev@gmail.com

Doi: 10.25792/HN.2020.8.3.44–53

**Введение.** Диффузносклерозирующий остеомиелит (ДСО) – редкое заболевание челюстей, трудно поддающееся лечению. В настоящее время предложено множество вариантов консервативного и хирургического лечения, однако ни один из этих протоколов лечения не дает стабильных результатов. В последнее время рекомендуется использование бисфосфонатных препаратов (ибандроната) в качестве альтернативного купирования обострения остеомиелита. Подобный антирезорбтивный эффект отмечается при применении человеческого моноклонального антитела к рецептору-активатору лиганда каппа-В ядерного фактора (RANKL), деносумаба.

**Материал и методы.** Два пациента с гистологически подтвержденным ДСО нижней челюсти после безуспешных попыток консервативного лечения и проведения некрэктомии получили однократную подкожную инъекцию препарата деносумаб (60 мг) с последующим переводом на пероральный прием алендроновой кислоты.

**Результаты.** Использование препарата деносумаб позволило купировать болевой синдром, отмечалось уменьшение воспалительной активности в костях с увеличением плотности очагов в костной ткани по данным контрольной компьютерной томографии.

**Вывод.** Антирезорбтивное лечение препаратом деносумаб можно рассматривать как альтернативное лечение для пациентов, страдающих упорно рецидивирующим течением ДСО. Однако необходимо провести дальнейшие исследования, чтобы выявить механизмы действия и определить необходимую дозу лекарства, а также интервалы применения.

**Ключевые слова:** диффузносклерозирующий остеомиелит, деносумаб, бисфосфонаты, алендронат, фиброзная дисплазия, хронический, остеомиелит

**Конфликт интересов.** Авторы заявляют об отсутствии конфликта интересов.

**Финансирование.** Работа выполнена без спонсорской поддержки.

**Для цитирования:** Кугушев А.Ю., Лопатин А.В., Ясонов С.А., Грачев Н.С. Опыт использования таргетной терапии при диффузно-склерозирующем остеомиелите челюстей у детей. Голова и шея. Российский журнал = Head and neck. Russian Journal. 2020;8(3):44–53.

Авторы несут ответственность за оригинальность представленных данных и возможность публикации иллюстративного материала – таблиц, рисунков, фотографий пациентов.

### ABSTRACT

**Introduction.** Diffuse sclerosing osteomyelitis is a rare and difficult to treat disease of the jaw. Currently, many options for conservative and surgical treatment have been proposed, but none of them has significant and stable results. Bisphosphonate drugs (ibandronate) has been recently recommended as an alternative for osteomyelitis exacerbation treatment. A similar antiresorptive effect was demonstrated for denosumab - human monoclonal antibody to the receptor-activator of the nuclear factor kappa-B ligand (RANKL).

**Material and methods.** Two patients with histologically confirmed diffuse sclerosing osteomyelitis of the lower jaw, after unsuccessful conservative treatment and necrectomy, received a single subcutaneous injection of denosumab (60 mg), followed by transfer to oral administration of alendronic acid.

**Results.** The use of the denosumab allowed to stop the pain; the inflammatory activity in the bones decreased and the density of foci in the bone tissue decreased, according to control computed tomography data.

**Conclusion.** Antiresorptive treatment with denosumab can be considered as an alternative treatment for patients suffering from persistent recurrent osteomyelitis. However, further studies are necessary to find out the mechanisms of action and determine the necessary dose of the drug, as well as the intervals of use.

**Key words:** diffuse sclerosing osteomyelitis, denosumab, bisphosphonates, alendronate, fibrous dysplasia, chronic, osteomyelitis

**Conflicts of interest.** The authors have no conflicts of interest to declare.

**Funding.** There was no funding for this study.

**For citation:** Kugushev A.Yu., Lopatin A.V., Yasonov S.A., Grachev N.S. Experience with the targeted treatment of diffuse sclerosing jaw osteomyelitis in children. *Head and neck. Russian Journal.* 2020;8(3):44–53

The authors are responsible for the originality of the data presented and the possibility of publishing illustrative material – tables, figures, photographs of patients.

## 摘要

介绍：弥漫性硬化性骨髓炎是一种罕见且难以治疗的颌骨疾病。目前，已经提出了许多保守和手术治疗的选择，但它们都没有显著和稳定的结果。双膦酸盐药物（伊班膦酸盐）最近被推荐作为骨髓炎恶化治疗的替代品。对于核因子 $\kappa$ -B配体（RANKL）的受体激活剂的denosumab-人单克隆抗体，证实了类似的抗吸收作用。

材料和方法：两名患有组织学证实的下颌弥漫性硬化性骨髓炎的患者，在保守治疗和坏死物切除失败后，接受单次皮下注射denosumab（60mg），然后转移至口服阿仑膦酸盐。

结果：使用denosumab可以止痛，根据对照计算机断层扫描数据，骨骼中的炎症活动减少，骨骼组织中的病灶密度降低。结论：denosumab的抗吸收治疗可被视为患有持续性复发性骨髓炎患者的替代治疗。然而，需要进一步的研究来找出作用机制并确定药物的必要剂量以及使用间隔。

关键词：弥漫性硬化性骨髓炎，denosumab，双膦酸盐，阿仑膦酸盐，纤维异常增生，慢性，骨髓炎

利益冲突 作者没有利益冲突要声明。

基金 这项研究没有资金。

引用: Kugushev A.Yu., Lopatin A.V., Yasonov S.A., Grachev N.S. Experience with the targeted treatment of diffuse sclerosing jaw osteomyelitis in children. *Head and neck. Russian Journal.* 2020;8(3):44–53

作者负责所提供数据的原创性以及发布说明性材料（表格，图形，患者照片）的可能性。

## Введение

Диффузносклерозирующий остеомиелит (ДСО) нижней челюсти – редкое хроническое заболевание, причина которого плохо изучена. Триггерным фактором является хроническая инфекция в полости рта, которая позже трансформируется в стерильный хронический остеомиелит [1–3]. Типичными проявлениями являются наличие рецидивирующего болевого синдрома, тризма, отека, вызванных воспалением в костномозговом канале с вовлечением кортикального слоя и периостальной реакцией [4, 5]. При рентгенологическом исследовании выявляют остеолит и склероз нижней челюсти в зависимости от стадии заболевания с расширением компактной пластинки и границы нижнечелюстного канала [6, 7]. По мере прогрессирования заболевания склероз костей нарастает [3, 8].

Современные протоколы лечения варьируются от длительного применения нестероидных противовоспалительных средств, антибиотиков, кортикостероидов, гипербарической оксигенации до перехода к более инвазивным протоколам хирургического лечения, включая кортикотомию или обширную резекцию пораженного участка [9, 10, 23–26]. Однако в настоящее время ни один из вышеупомянутых протоколов лечения не привел к предсказуемым и удовлетворительным результатам [11, 10, 27]. Проведенные исследования S. Otto показали многообещающие результаты при применении ибандроната в острых случаях ДСО

[28, 29]. Ибандронат является высокоэффективным азотсодержащим бисфосфонатом. После внутривенного введения период полувыведения ибандроната из плазмы составляет 10–60 часов [30]. После этого приблизительно 50% введенной дозы связывается с гидроксипатитом кости, в т.ч. челюстей, откуда препарат выделяется остеокластами, что приводит к последующему апоптозу соответствующего остеокласта. Период полураспада в кости очень длинный (~10 лет) [30, 31]. По сравнению с ибандронатом деносуаб имеет более короткий период полувыведения (~26 дней) и менее выраженные побочные эффекты, в т.ч. нарушение функции почек. В отличие от ибандроната, блокирующего остеокласты в костях, деносуаб является моноклональным антителом человека к рецептору-активатору лиганда каппа-B ядерного фактора (RANKL). Связывая RANKL, он блокирует взаимодействие RANKL и рецептора RANK на остеокластах, тем самым ингибируя созревание и активацию остеокластов, что ведет к уменьшению резорбции кости [15]. Из тяжелых побочных эффектов описано несколько случаев некроза нижней челюсти при использовании онкологических схем дозирования, в связи с чем необходимы дальнейшие исследования для оценки риска некроза нижней челюсти при различных схемах использования данного препарата [32–34]. Несмотря на разные механизмы действия бисфосфонатов и деносуаба, препараты имеют схожий конечный физиологический эффект – подав-

ление функции остеокластов и уменьшение резорбции костей, а в высоких дозах могут прекратить склеротическую рецессию [31, 35, 36]. Несмотря на выявленную связь развития ДСО с переактивацией RANKL-системы [19], в литературе имеются единичные сообщения об эффективности терапии ДСО с помощью препарата деносуаб [20, 22, 47].

## Материал и методы

В отделении челюстно-лицевой хирургии РДКБ ФГБОУ ВО РНИМУ им. Н.И. Пирогова Минздрава РФ Москвы с 2011 по 2020 г. 13 детей проходили стационарное лечение по поводу ДСО. Все пациенты были проинформированы о возможных альтернативных методах лечения, включающих анальгетики, стероидные препараты и хирургическое лечение. В исследовании были включены 2 пациента (девочка 14 лет и мальчик 8 лет) с упорно рецидивирующим течением ДСО на фоне проводимого комбинированного лечения. Во всех случаях диагноз основывался на истории заболевания, клинических симптомах, результатах лучевой диагностики и гистопатологического исследования. Инициально пациентам были сделаны ортопантограммы и конусно-лучевая компьютерная томография (КТ) по месту жительства с последующим проведением КТ с трехмерной реконструкцией. В отделении проводилось лечение по протоколу, включающему проведение декортикации и удаление 7–8-х молярных зубов, вовлеченных в воспалительный процесс, с бактериологическим и патологоанатомическим исследованием удаленных материалов. В послеоперационном периоде проводилась эмпирическая антибактериальная терапия с последующим переводом на прием алендроновой кислоты в течение одного года. В связи с кратковременным эффектом используемой комбинированной терапии пациентам предложена терапия моноклональными антителами по схеме однократного введения с последующим контролем показателей кальциево-фосфорного обмена. Перед введением моноклональных антител пациентам было проведено рутинное биохимическое исследование крови и мочи для исключения нарушений функции почек. Отслеживалось развитие осложнений, а также симптомы, связанные с заболеванием. Период наблюдения за пациентами составил 24 месяца.

## Клинический случай 1

Мальчик К. 8 лет болен с марта 2017 г. Начало заболевания связывают с удалением зуба, после которого стали прогрессировать боль и лихорадка. Ребенок обследован по месту жительства, сделана мультиспиральная КТ (МСКТ), 2-крат-

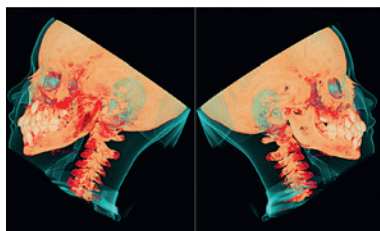
ная попытка кюретажа (2017 и 2018 гг.). По данным гистологического исследования удаленного материала выставлен диагноз «фиброзная дисплазия». Несмотря на проводимое лечение, сохранялись рецидивирующие боли и отек, по данным КТ отмечалось распространение воспалительного процесса на скуловые кости. В марте 2018 г. с предварительным диагнозом «первичный иммунодефицит» пациент был обследован и получил курс антибактериальной терапии (левофлоксацин) в отделении иммунологии РДКБ – диагноз иммунодефицита снят, начато обследование и лечение в отделении челюстно-лицевой хирургии. В связи с обострением справа ребенку проведена ревизия верхней и нижней челюстей справа с проведением эмпирической антибактериальной терапии и последующим переводом на терапию алендроновой кислотой. Данный подход позволил подавить процесс в зоне обострения, однако через 3 месяца после окончания терапии появились отек, тризм и боли справа, что потребовало повторного лечения. При оценке данных КТ отмечено купирование воспалительного процесса слева, увеличение плотности костной ткани с  $603 \pm 121$  до  $696 \pm 108$  HU и начинающаяся перестройка костей, однако наблюдалось нарастание поражения справа (рис. 1). При пересмотре гистологических препаратов выявлен хронический остеомиелит с очагами некроза костной ткани, формированием неспецифических гранулем. В связи с этим ребенок прошел обследование у фтизиатра – диагноз туберкулеза снят.

Ребенку проведена декортикация справа верхней и нижней челюстей с повторением эмпирической антибактериальной терапии с учетом данных посева удаленного материала – *Streptococcus mitis*. По результатам посева у ребенка выявлена резистентность к левофлоксацину, который он получал ранее в отделении иммунологии для купирования обострений. В связи с рецидивом на фоне проводимого комбинированного лечения, ребенку введено 60 мг препарата деносуаб. В течение 14 месяцев наблюдения обострений у ребенка не отмечалось. При контрольном исследовании через 6 месяцев после введения препарата деносуаб отмечалась стойкая положительная динамика в виде нарастания костной плотности в зонах поражения (рис. 2).

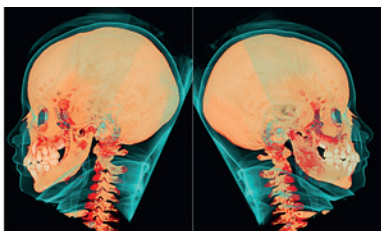
## Клинический случай 2

Девочка Ф., 15 лет наблюдалась по месту жительства с 2015 г. с жалобами на увеличение нижней челюсти слева с рецидивирующим болевым синдромом. Данные симптомы родители связывали с началом ортодонтического лечения на брекет-системе. В связи с подозрением на артрит височно-нижнечелюстного сустава слева по месту жительства проводилась консервативная терапия с временным эффектом. Впервые девочка была

До лечения WL 480 WW2800/  
Before treatment WL 480 WW2800



Обострение справа WL 480 WW2800/  
Exacerbation on the right WL 480 WW2800



6 мес после введения препарата деносуаб  
WL 480 WW2800/6 months after denosumab  
administration WL 480 WW2800

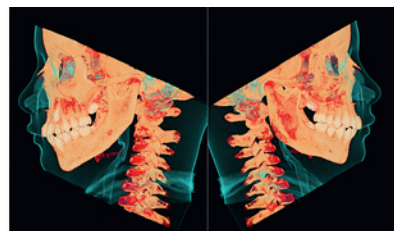


Рис. 1. Мальчик К., 8 лет, с бичелюстным поражением  
Figure 1. Boy K., 8 years old, with lesion extended on both jaws

При первичном обращении 06.07.2018/  
At first admission 06.07.2018

Обострение справа 03.03.2019/  
Exacerbation on the right 03.03.2019

6 месяцев после введение моноклональных  
антител 18.09.2020/6 months after monoclonal  
antibodies administration 18.09.2020

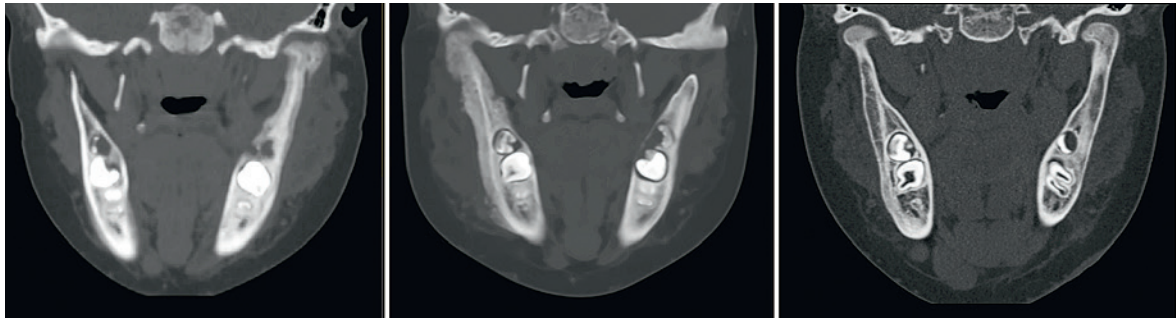


Рис. 2. Динамика костного ремоделирования костной ткани  
Figure 2. Dynamics of bone remodeling of the bone tissue

обследована в январе 2016 г. (МСКТ, магнитно-резонансная томография и биопсия нижней челюсти). По данным обследования заподозрена фиброзная дисплазия восходящей ветви нижней челюсти слева (рис. 3). Проводилась антибактериальная терапия (клиндомицин, амоксицилин, метронидазол) и симптоматическая терапия (нимесулид, финлепсин). Однако, несмотря на проводимую терапию, у девочки сохранялся болевой синдром, в связи с чем она повторно получила многократные курсы нестероидных противовоспалительных средств и витаминотерапию без эффекта.

В 2017 г. ребенок впервые поступил на лечение в отделение ЧЛХ РДКБ. При внешнем осмотре у ребенка определялась деформация нижней зоны лица за счет увеличения левых отделов нижней челюсти. Визуальных изменений кожных покровов

и слизистых оболочек отмечено не было. Зубы – в прикусе, подвижности зубов нет, открывание рта до 3 см. Пальпаторно – кость гладкая, данных за наличие дополнительных образований получено не было, однако отмечалась болезненность в проекции угла нижней челюсти слева (рис. 4).

По данным иммуногистохимического исследования биоптата с места жительства: часть клеток воспалительного инфильтрата экспрессировали МРО, гистиоциты и остеокласты – CD68+, клетки с остеобластической дифференцировкой – SATB2+, реакции с CD1a и Langerin не выявлено. Данные изменения расценены как наиболее соответствующие хроническому продуктивному воспалению. Учитывая очаг в области зуба 3.8, ребенку было выполнено оперативное вмешательство в объеме декортикация нижней челюсти с удалением зачатка зуба наружным доступом

20.01.2016

26.04.2016

23.01.17

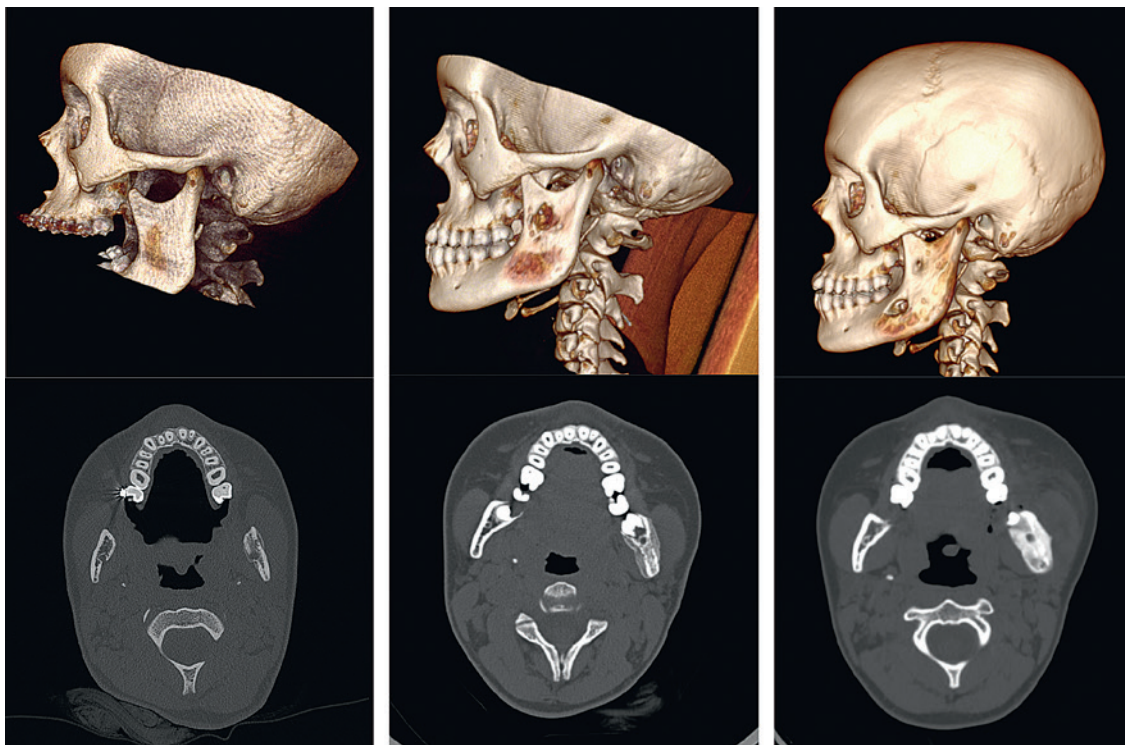

Рис. 3. Динамика МСКТ девочки Ф. 15 лет до первичного поступления в стационар РДКБ  
Figure 3. Dynamics of MSCT of a 15-year-old girl F. before the initial admission to the RCCH



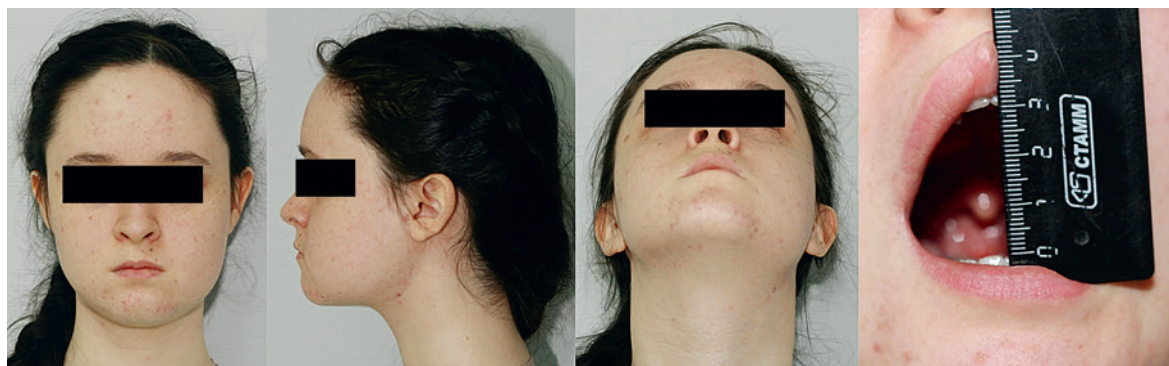

Рис. 4. Внешний вид ребенка при поступлении в стационар  
Figure: 4. The appearance of the child upon admission to the hospital

с иссечением старого послеоперационного рубца (рис. 5). В послеоперационном периоде пациентка получила курс левофлоксацина.

В межгоспитальном периоде у ребенка сохранялась непостоянная болезненность без нарастания отека, пациентка получала курсы антибактериальной терапии препаратами цефалоспоринового ряда второго поколения с кратковременным эффектом. В декабре 2017 г. у ребенка отмечено обострение воспалительного процесса с усилением болей, преходящим нарастанием отека без интоксикации, что было купировано после курса антибактериальной терапии (рис. 6). В январе 2018 г. ребенок повторно поступил в отделение ЧЛХ, выполнено МСКТ черепа, отмечена отрицательная динамика в виде распространения патологического процесса (рис. 7). Проведена декортикация

внутриротовым доступом с взятием удаленного материала на посев, по результатам которого получен обильный рост *S. mitis*, резистентного к амоксицилину, меронему, пеницилину G, цефепиму, цефотаксиму и цефуросиму. В связи с чувствительностью к гентамицину, проведен курс антибактериальной терапии.

В послеоперационном периоде ребенку назначена алендроновая кислота курсом на 6 месяцев, в течение которых повторных эпизодов обострений у ребенка не отмечалось. Однако через 2 месяца после окончания терапии у ребенка вновь появились обострения в виде отека, тризма и болей, которые стали повторяться в периоды месячных. Ребенок повторно поступил в отделение ЧЛХ. При обследовании на контрольной МСКТ отмечена положительная динамика в виде нарастания плотности костной

ЗД-реконструкция данных МСКТ/  
3D reconstruction of MSCT data

Аксиальный срез  
Axial slice

Фронтальный срез  
Frontal slice

Связь лунки нижнечелюстного канала  
с лункой/Connection of the socket  
of the mandibular canal with the socket

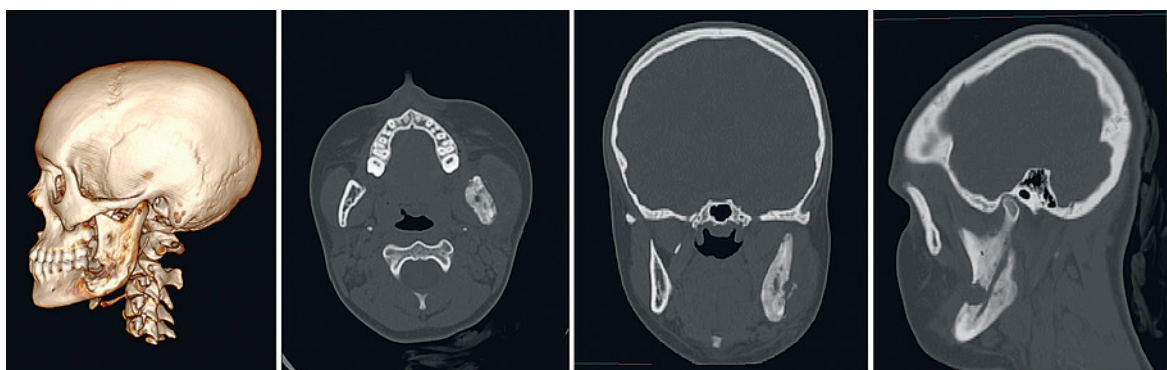


Рис. 5. МСКТ черепа после декортикации и удаления зуба 3.8  
Figure 5. MSCT of the skull after decortication and tooth extraction 3.8

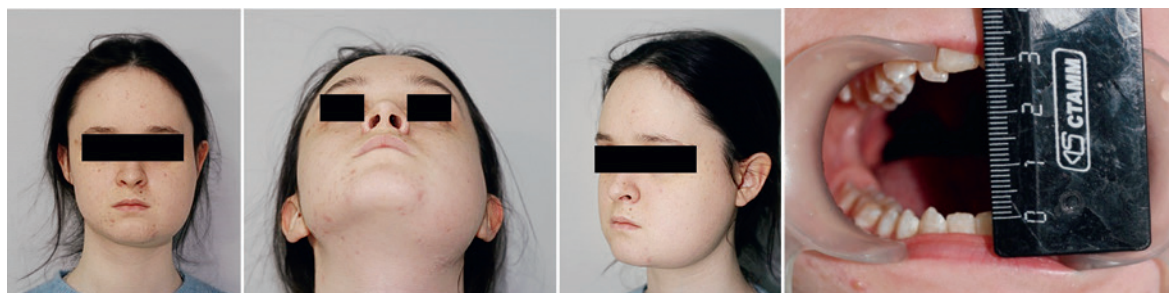

Рис. 6. Внешний вид ребенка при поступлении в 2018 г.  
Figure 6. Appearance of the child upon admission in 2018

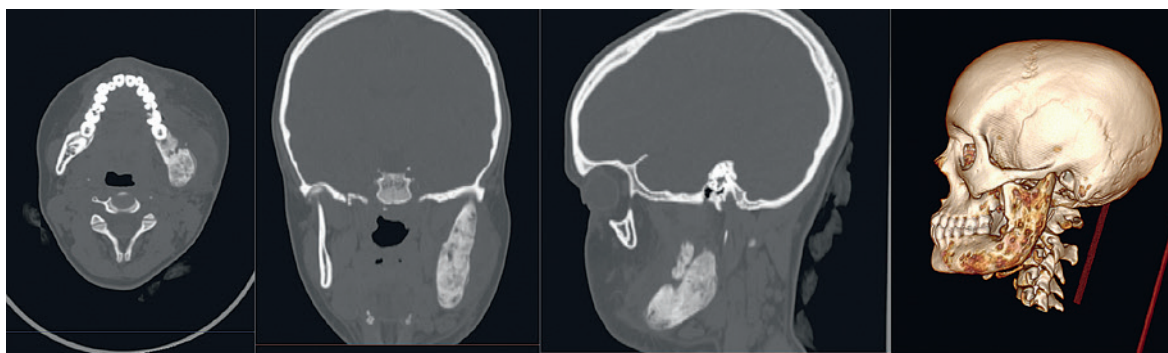


Рис. 7. МСКТ с трехмерной реконструкцией

Figure 7. MSCT with three-dimensional reconstruction

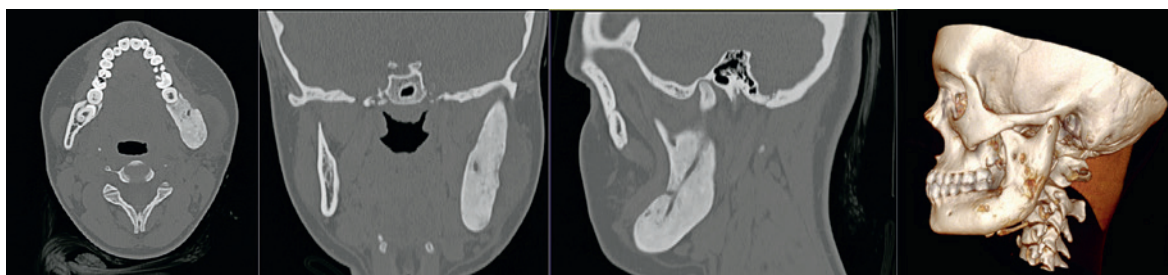


Рис. 8. МСКТ после курса терапии алендроновой кислотой

Figure 8. MSCT after a course of alendronic acid

ткани с  $1004 \pm 120$  (Me 999 HU) до  $1107 \pm 79$  HU (Me 1120 HU) (рис. 8). Учитывая рецидивирующий характер болей, привязанных к месячным, предположена компрессия n. mentalis в склерозированном канале. Проведена декомпрессия нижнечелюстного канала с последующим введением препарата деносумаб 60 мг.

Послеоперационный период осложнился формированием свища в полость рта через 1 месяц после операции с полиаденопатией, которая была купирована антибактериальной (цефепим) и местной терапией. Однако сохранялось скудное отделяемое в полость рта, рецидивирующий лимфаденит, по поводу которого ребенок получил хирургическое лечение по месту жительства. При повторном обращении в клинику пациентку беспокоило периодическое гнойное отделяемое в полость рта в области угла нижней челюсти, а также боли в скуловисочной области слева и тризм. При обследовании у ребенка обнаружено нарастание плотности костной ткани до  $1213 \pm 87$  HU (Me 1226 HU), очаг деструкции в области ветви нижней челюсти, что потребовало проведения ревизии наружным доступом с иссечением гнойного очага (рис. 9). При бактериологическом исследовании гнойного очага получен рост *Gemella morbillorum*. Ребенку проведен курс антибактериальной терапии тигециклином с положительной динамикой. Заживление послеоперационной раны первичным натяжением, отделяемого в полость рта больше не отмечалось, однако сохранялась умеренная болезненность в области височно-нижнечелюстного сустава, что потребовало короткого курса терапии нестероидными противовоспалительными средствами (нимесулид) с положительной динамикой.

С учетом длительного, упорного рецидивирования, наличия в анамнезе васкулитоподобной реакции в 2014 г. (лечения не проводилось), потенциальных возбудителей из оппортунистической флоры ротоглотки ребенок консультирован иммунологом, выявлена сниженная функция фагоцитов, однако других признаков иммунодефицита, учитывая локальный воспалительный

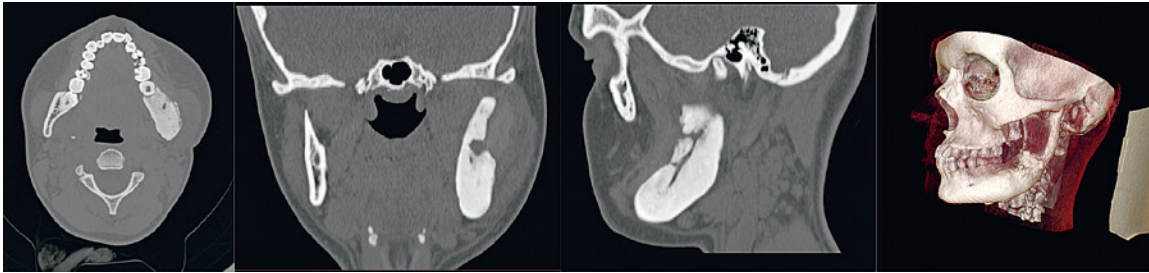
процесс, получено не было (см. таблицу). Иммунологического лечения показано не было. Из-за множественной пиодермии на лице (аспе vulgaris), ребенку проведено исследование уровня фракций половых гормонов в лютеиновую фазу (22-й день), выявлено повышение уровня прогестерона в 1,5 раза и эстрогенов на 100 ед. Начато лечение у гинеколога-эндокринолога.

В течение дальнейших месяцев наблюдения у ребенка не отмечалось повторных эпизодов воспаления за исключением периодических болей в деформированном височно-нижнечелюстном суставе. Пациентка переведена на лечение к ортодонту для купирования явлений артроза и болевого синдрома на сплент-системе. Через 16 месяцев после применения моноклональных антител больную стали беспокоить боли в проекции зуба 48. При контрольном проведении МСКТ данных за прогрессирование заболевания не получено, однако наличие очага разрежения в данной области потребовало однократного введения препарата деносумаб в дозе 60 мг. В течение 1 месяца после введения препарата у ребенка появились боли в подчелюстной области, которые пациентка связала с обострением остеомиелита, появились отек, флюктуация, что потребовало дренирования гнойной полости. При контрольном МСКТ отрицательных изменений костной структуры нижней челюсти не обнаружено и данное осложнение расценено как сопутствующий гнойный подчелюстной лимфаденит (рис. 10). К сожалению, дальнейшее лечение и наблюдение было невозможно по причине достижения ребенком совершеннолетия.

## Обсуждение

Качество жизни пациентов с ДСО выражено страдает от рецидивирующего болевого синдрома, а также функциональных нарушений, включающих тризм и отек лица [37]. Патопизиология ДСО до сих пор остается в значительной степени неизвестной [38, 39]. Терапия включает медикаментоз-

До удаления гнойного затека/Before removing the pus



10 дней после удаления гнойного затека/10 days after removing the pus

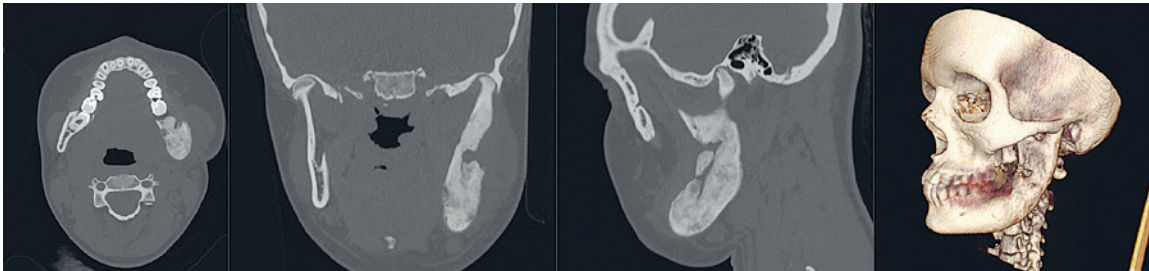


Рис. 9. МСКТ с наличием секвестра и после удаления секвестра  
Figure 9. MSCT with sequestration and after removal of sequestration

ное лечение с длительным внутривенным или пероральным применением антибиотиков, стероидных или нестероидных противовоспалительных средств, а также хирургического лечения с проведением декортикации и удалением инфицированной кости или резекции пораженной части. Часто требуется сочетание консервативного и хирургического лечения.

Консервативная терапия ДСО длится несколько месяцев и не дает анальгезирующего эффекта. Хирургическое лечение с декортикацией, включающее удаление инфицированной кортикальной кости и надкостницы, направлено на увеличение кровотока в пораженной области для улучшения заживления.

Таблица 1. Иммунный статус  
Table 1. Immune status

Параметры <i>Parameters</i>	Результаты <i>Results</i>	Нормативы <i>References</i>	Единицы <i>Units</i>
Т-лимфоциты (CD3+) <i>T-lymphocytes (CD3 +)</i>	75,98	55–80	%
	1,44	0,8–2,2	10 <sup>9</sup> /л
В-лимфоциты (CD19+) <i>B-lymphocytes (CD19 +)</i>	13,39	0–19	%
	0,25	0,1–0,5	10 <sup>9</sup> /л
Т-хелперы (CD3+CD4+) <i>T-helpers (CD3+CD4+)</i>	<b>50,16</b> ↑	31–49	%
	0,95	0,6–1,6	10 <sup>9</sup> /л
Т-цитотоксические лимфоциты (CD3+CD8+) <i>T-cytotoxic lymphocytes (CD3 + CD8 +)</i>	27,67	12–30	%
	0,53	0,19–0,65	10 <sup>9</sup> /л
НК-клетки (CD3-CD16+CD56+) <i>NK-cells (CD3-CD16+CD56+)</i>	9,8	6–20	%
	0,19	0,15–0,6	10 <sup>9</sup> /л
TNK(CD3+CD16+CD56+)	3,42	0,5–6	%
	0,065	0,007–0,165	10 <sup>9</sup> /л
Активность Т-лимфоциты (CD3+ HLA-DR+) <i>Activity of the T-lymphocytes (CD3 + HLA-DR +)</i>	3,3	0–12	%
	0,06	0–0,165	10 <sup>9</sup> /л
IgA	<b>1,7</b> ↓	1,8–3,5	10 <sup>9</sup> /л
IgG	14,61	9–17	10 <sup>9</sup> /л
IgM	1,2	0,9–1,8	10 <sup>9</sup> /л
Циркулирующие иммунные комплексы <i>Circulating immune complexes</i>	56	40–70	Ед
НСТ-тест (спонтанный) <i>NBT test (spontaneous)</i>	<b>3</b> ↓	6–12	%
НСТ-тест (стимулированный) <i>NBT test (stimulated)</i>	<b>12</b> ↓	24–80	%
Бактерицидная активность лейкоцитов <i>Leukocyte bactericidal activity</i>	37,2	27,6–37,4	%
Поглотительная активность нейтрофилов <i>Neutrophils ingestion activity</i>	<b>97,1</b> ↑	86,1–95,1	%
	4,86	-	10 <sup>9</sup> /л
Поглотительная активность моноцитов <i>Monocytes ingestion activity</i>	<b>93,2</b> ↑	74–86,4	%
	0,37	-	10 <sup>9</sup> /л

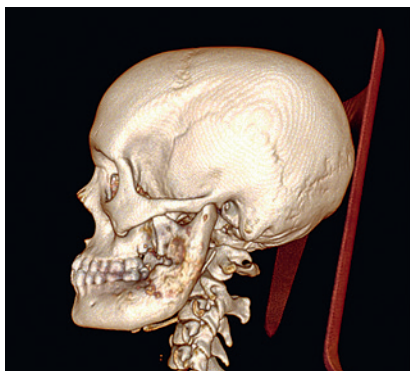
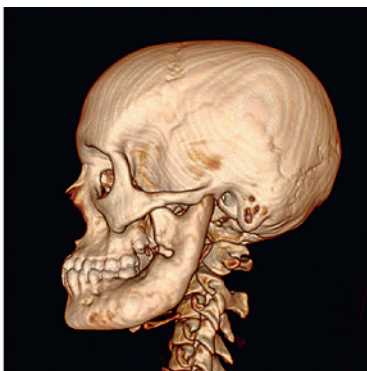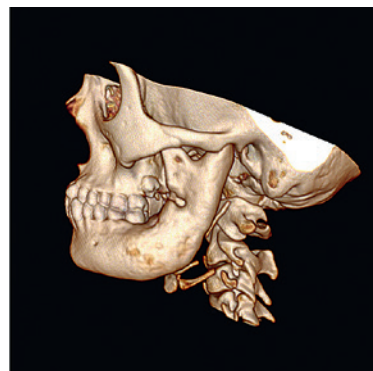26.10.18  
80-800 HU11.09.19  
80-800 HU15.04.20  
80-800 HU

Рис. 10. Динамика костной плотности очагов поражения  
Figure 10. Dynamics of bone density of the lesions

Недавно несколько исследователей получили многообещающие результаты при использовании бисфосфонатов в качестве альтернативного варианта лечения ДСО [8, 9, 11, 28, 29, 40, 42–44]. В исследовании S. Otto у 10 из 11 пациентов отмечалось уменьшение боли после инфузии ибандроната. В одном случае в связи с рецидивом в течение одного года после первоначального лечения бисфосфонатом подкожно введено 60 мг деносуаба, на фоне которого отмечалось уменьшение боли и снижение воспалительной активности [8, 11, 28, 29]. Более короткий период полувыведения из плазмы и костей деносуаба по сравнению с ибандронатом является положительной характеристикой этого антирезорбтивного препарата, что отражает благоприятную кинетику элиминации распределения и, таким образом, имеет потенциально ниже риск тяжелого нефротоксического действия [30, 31]. Кроме того, после лечения бисфосфонатом риск остеонекроза нижней челюсти существует в течение нескольких лет, в то время как риск развития этого осложнения после лечения деносуабом имеется только в течение шести месяцев. Однако облегчение симптомов возникает позже (7–10 дней), чем при использовании бисфосфонатов (48–72 часа) [28, 29]. В наших случаях мы использовали деносуаб 60 мг в произвольной дозе, которая широко используется при лечении остеопороза и которая была доказана как безопасная и надежная. Однако неясно, сработала бы более высокая доза (например, 120 мг деносуаба) или повторные инъекции (например, через 3 или 6 месяцев в течение 1 или 2 лет) еще эффективнее или быстрее. Это означает, что необходимы дальнейшие исследования оптимальной дозы и продолжительности лечения. Однако даже однократное введение препарата позволяет уменьшить риск рецидивирования, купирует болевой синдром в отличие от других методов лечения, проводимых ранее этим пациентам, в т.ч. с применением бисфосфонатов.

У пациентов в нашем исследовании нельзя исключить влияния алендроновой кислоты, назначаемой за 1 год до первого применения деносуаба. Однако, учитывая, что алендронат применялся в таблетированной форме курсами и рецидивирование симптомов ДСО, оставшийся эффект алендроната кажется незначительным, несмотря на теоретически очень длительный период полураспада бисфосфонатов в костях. На основании предыдущих исследований, описывающих успех бисфосфонатов в лечении ДСО, в сочетании с успехом, наблюдаемом при лечении деносуабом, мы выдвигаем гипотезу, что остеокласт и система RANK/RANKL/OPG имеют решающее значение для положительного действия этих препаратов и, возможно, занимают центральное место в пато-

физиологии ДСО, как предполагалось ранее S. Otto [28, 29, 41]. В предыдущих теориях патогенеза ДСО основная роль отводилась этиологическим факторам: бактериальной инфильтрации и травме, однако их наличие не приводит к развитию ДСО [28, 29]. Чрезмерная активность остеокластов или нарушение взаимодействия и связи между остеокластами и остеобластами в конечном итоге приводит к увеличению активности остеобластов и в свою очередь – к возможному склерозу [19]. По этим причинам антирезорбтивное лечение может привести к уменьшению выраженности боли и отека у пациентов в результате прямого подавления активности остеокластов. Это является наиболее вероятной причиной эффективности как азотсодержащих бисфосфонатов, так и деносуаба при лечении пациентов с высоким уровнем боли. Деносуаб приводит к последующему апоптозу остеокластов и ингибирует экскрецию медиатора остеокластической боли. В любом случае эффективность обоих антирезорбтивных препаратов, а именно ибандроната и деносуаба, делает центральную роль остеокластов в патомеханизме ДСО весьма вероятной. Тем не менее необходимо подчеркнуть, что диагноз диффузного склерозирующего остеомиелита должен быть подтвержден, особенно при проведении дифференциального диагноза с бактериальным остеомиелитом, перед рассмотрением возможности лечения антирезорбтивными препаратами. Кроме того, другие потенциальные инфекционные состояния, особенно одонтогенные инфекции, должны быть исключены или должны быть адекватно пролечены, в т.ч. удалены зубы мудрости до начала антирезорбтивного лечения, чтобы минимизировать риск развития остеонекроза нижней челюсти, связанного с приемом лекарств [28, 29, 45, 46]. Необходимо избегать дентоальвеолярной травмы и операций в полости рта после лечения деносуабом. У обоих пациентов, получавших лечение, доза деносуаба была минимальной (60 мг), что обусловлено как массо-ростовыми показателями, так и стремлением снизить риск развития остеонекроза челюстей. Безусловно, необходимо дальнейшее исследование с контрольной группой и увеличение срока наблюдения. Однако широкое исследование данного заболевания затруднено в связи с редкостью и неправильной диагностикой, т.к. при патологоанатомическом исследовании не всегда проводится дифференциальная диагностика в группе фиброзно-костных поражений.

## Заключение

Антирезорбтивное лечение моноклональными антителами можно рассматривать как альтернативное лечение для паци-

ентов, страдающих упорно рецидивирующим течением ДСО. Однако необходимо провести дальнейшие исследования, чтобы выяснить механизмы действия и определить необходимую дозу лекарства, а также интервалы применения.

## ЛИТЕРАТУРА/REFERENCES

- Otto S., Troeltzsch M., Burian E., et al. Ibandronate treatment of diffuse sclerosing osteomyelitis of the mandible: pain relief and insight into pathogenesis. *J. Craniomaxillofac. Surg.* 2015;43(9):1837–42.
- Yoshii T., Nishimura H., Yoshikawa T., et al. Therapeutic possibilities of long-term roxithromycin treatment for chronic diffuse sclerosing osteomyelitis of the mandible. *J. Antimicrob. Chemother.* 2001;47(5):631–7.
- Zhelezny P.A., Kolybelkin M.V., Izumov A.O., Apraksina E.Yu., Zheleznaia A.P. Characteristics of odontogenic and non-odontogenic inflammatory processes of the maxillofacial region in children treated in the maxillofacial hospital. *J. Siberian Med. Sci.* 2018; 3: 31–9 / Железный П.А., Колыбелкин М.В., Изюмов А.О., Апраксина Е.Ю., Железная А.П. Характеристика одонтогенных и неодонтогенных воспалительных процессов челюстно-лицевой области у детей, проходивших лечение в челюстно-лицевом стационаре. *J. Siberian Med. Sci.* 2018;3:31–9.
- Montonen M., Lindqvist C. Diagnosis and treatment of diffuse sclerosing osteomyelitis of the jaws. *Oral Maxillofac. Surg. Clin. North. Am.* 2003;15(1):69–78.
- Rohlin M. Diagnostic value of bone scintigraphy in osteomyelitis of the mandible. *Oral Surg. Oral Med. Oral Pathol.* 1993;75(5):650–7.
- White S.C., Pharoah M.J. *Oral radiology: principles and interpretation, 7th edn.* St. Louis: Mosby/Elsevier; 2014.
- Montonen M., Kalso E., Pylkkären L., Lindström B.M., Lindqvist C. Disodium clodronate in the treatment of diffuse sclerosing osteomyelitis (DSO) of the mandible. *Int. J. Oral Maxillofac. Surg.* 2001;30(4):313–7.
- Jacobsson S. Diffuse sclerosing osteomyelitis of the mandible. *Int. J. Oral Surg.* 1984;13(5):363–85.
- Van Merkesteyn J.P., Bakker D.J., Van der Waal I., et al. Hyperbaric oxygen treatment of chronic osteomyelitis of the jaws. *Int. J. Oral Surg.* 1984;13(5):386–95.
- Kuijpers S., de Jong E., Hamdy N., van Merkesteyn J. Initial results of the treatment of diffuse sclerosing osteomyelitis of the mandible with bisphosphonates. *J. Craniomaxillofac. Surg.* 2011;39(1):65–8.
- Yamazaki Y., Satoh C., Ishikawa M., Notani K., Nomura K., Kitagawa Y. Remarkable response of juvenile diffuse sclerosing osteomyelitis of mandible to pamidronate. *Oral Surg. Oral Med. Oral Pathol. Oral Radiol. Endod.* 2007;104(1):67–71.
- Allen M.R., Burr D.B. The pathogenesis of bisphosphonate-related osteonecrosis of the jaw: so many hypotheses, so few data. *J. Oral Maxillofac. Surg.* 2009;67(Suppl. 5):61–70.
- Allen M.R., Burr D.B. Bisphosphonate effects on bone turnover, microdamage, and mechanical properties: what we think we know and what we know that we don't know. *Bone.* 2011;49(1):56–65.
- Cummings S.R., Martin J.S., McClung M.R., et al. Denosumab for prevention of fractures in postmenopausal women with osteoporosis. *N. Engl. J. Med.* 2009;361(8):756–65.
- Hallmer F., Bjornland T., Andersson G., Becktor J.P., Kristoffersen A.K., Enersen M. Bacterial diversity in medication-related osteonecrosis of the jaw. *Oral Surg. Oral Med. Oral Pathol. Oral Radiol.* 2017;123(4):436–44.
- Hallmer F., Bjornland T., Nicklasson A., Becktor J.P., Andersson G. Osteonecrosis of the jaw in patients treated with oral and intravenous bisphosphonates: experience in Sweden. *Oral Surg. Oral Med. Oral Pathol. Oral Radiol.* 2014;118(2):202–8.
- Van Merkesteyn J.P., Groot R.H., Bras J., Bakker D.J. Diffuse sclerosing osteomyelitis of the mandible: clinical radiographic and histologic findings in twenty-seven patients. *J. Oral Maxillofac. Surg.* 1988;46(10):825–9.
- Montonen M., Li T.-F., Lukinmaa P.-L., et al. RANKL and cathepsin K in diffuse sclerosing osteomyelitis of the mandible. *J. Oral Pathol. Med.* 2006;35(10):620–5.
- Otto S., Burian E., Troeltzsch M., Kaeppler G., Ehrenfeld M. Denosumab as a potential treatment alternative for patients suffering from diffuse sclerosing osteomyelitis of the mandible—A rapid communication. *J. Craniomaxillofac. Surg.* 2018;46(4):534–7.
- Kobayashi E., Setsu N. Osteosclerosis induced by denosumab. *Lancet.* 2015;385(9967):539.
- Hallmer F., Korduner M., Moystad A., Bjornland T. Treatment of diffuse sclerosing osteomyelitis of the jaw with denosumab shows remarkable results – A report of two cases. *Clin. Case Rep.* 2018;6:2434–7. <https://doi.org/10.1002/ccr3.1894>.
- Montonen M., Iizuka T., Hallikainen D., Lindqvist C. Decortication in the treatment of diffuse sclerosing osteomyelitis of the mandible. Retrospective analysis of 41 cases between 1969 and 1990. *Oral Surg. Oral Med. Oral Pathol.* 1993;75(1):5–11.
- Mari A., Morla A., Melero M., Schiavone R., Rodriguez J. Diffuse sclerosing osteomyelitis (DSO) of the mandible in SAPHO syndrome: a novel approach with anti-TNF therapy. Systematic review. *J. Craniomaxillofac. Surg.* 2014;42(8):1990–6. doi: 10.1016/j.jcms.2014.09.004. [Epub 2014 Sep 23].
- Suei Y., Taguchi A., Tanimoto K. Radiographic evaluation of possible etiology of diffuse sclerosing osteomyelitis of the mandible. *Oral Surg. Oral Med. Oral Pathol. Oral Radiol. Endod.* 1997;84(5):571–7.
- Jacobsson S., Hollender L. Treatment and prognosis of diffuse sclerosing osteomyelitis (DSO) of the mandible. *Oral Surg. Oral Med. Oral Pathol.* 1980;49(1):7–14.
- Groot R.H., van Merkesteyn J.P., van Soest J.J., Bras J. Diffuse sclerosing osteomyelitis (chronic tendoperiostitis) of the mandible. An 11-year follow-up report. *Oral Surg. Oral Med. Oral Pathol.* 1992;74(5):557–60.
- Otto S., Hafner S., Mast G., et al: Bisphosphonaterelated osteonecrosis of the jaw: is pH the missing part in the pathogenesis puzzle? *J. Oral Maxillofac. Surg.* 2010;68(5):1158e1161.
- Otto S., Pauke C., Opelz C., et al: Osteonecrosis of the jaw: effect of bisphosphonate type, local concentration, and acidic milieu on the pathomechanism. *J. Oral Maxillofac. Surg.* 2010;68(11):2837e2845.
- Barret J., Worth E., Baus F., Epstein S. Ibandronate: a clinical pharmacological and pharmacokinetic update. *J. Clin. Pharmacol.* 2004;44(9):951e965.
- Bartl L., von Tresckow E. Pharmacological aspects of antiresorptive drugs: bisphosphonates and denosumab. In: Otto S (ed.), *Medication-related osteonecrosis of the jaw*, 1st ed. Berlin Heidelberg: Springer 2014;1:17.
- Saad F., Brown J.E., Van Poznak C., et al: Incidence, risk factors, and outcomes of osteonecrosis of the jaw: integrated analysis from three blinded active-controlled phase III trials in cancer patients with bone metastases. *Ann. Oncol.* 2012;23(5):1341e1347.
- Aghaloo T.L., Felsenfeld A.L., Tetradis S. Osteonecrosis of the jaw in a patient on denosumab. *J. Oral Maxillofac. Surg.* 2010;68:959.
- Taylor K.H., Middlefell L.S., Mizen K.D. Osteonecrosis of the jaws induced by anti-RANK ligand therapy. *Br. J. Oral Maxillofac. Surg.* 2009;48(3):221e223.
- Otto S., Ristow O., Pache C., et al. Fluorescence-guided surgery for treatment of medication-related osteonecrosis of the jaw: a prospective cohort study. *J. Craniomaxillofac. Surg.* 2016;44(8):1073e1080.
- Otto S., Kwon T.G., Assaf A.T. Definition, clinical features and staging of medication-related osteonecrosis of the jaw. In: Otto S (ed.), *Medication-related osteonecrosis of the jaw*, 1st ed. Berlin Heidelberg: Springer. 2014. P. 43–55.
- Yoshii T., Nishimura H., Yoshikawa T., et al. Therapeutic possibilities of long-term roxithromycin treatment for chronic diffuse sclerosing osteomyelitis of the mandible. *J. Antimicrob. Chemother.* 2001;47(5):631–7.
- Mantyh P. Bone cancer pain: causes, consequences, and therapeutic opportunities. *Pain.* 2013;154(Suppl. 1):54–62.
- El-Mofty S. Chronic diffuse sclerosing osteomyelitis. *Oral Surg. Oral Med. Oral Pathol.* 1973;36(6):898e904.
- Kuijpers S.C., De Jong E., Hamdy N.A., van Merkesteyn J.P. Initial results of the treatment of diffuse sclerosing osteomyelitis of the mandible with bisphosphonates. *J. Craniomaxillofac. Surg.* 2011;39(1):65e68.

40. Montonen M., Kalso E., Pylkk€ aren L., Lindstrom B.M., Lindqvist C. Disodium clodronate in the treatment of diffuse sclerosing osteomyelitis (DSO) of the mandible. *Int. J. Oral Maxillofac. Surg.* 2001;30(4):313e317.
41. Sugata T., Fujita Y., Myoken Y., Kiriya T. Successful management of severe facial pain in patients with diffuse sclerosing osteomyelitis (DSO) of the mandible using disodium clodronate. *Int. J. Oral Maxillofac. Surg.* 2003;32(5):574e575.
42. Soubrier M., Dubost J.J., Ristori J.M., Sauvezie B., Bussiere J.L. Pamidronate in the treatment of diffuse sclerosing osteomyelitis of the mandible. *Oral Surg. Oral Med. Oral Pathol. Oral Radiol. Endod.* 2001;92(6):637e640.
43. Compeyrot-Lacassagne S., Rosenberg A.M., Babyn P., Laxer R.M. Pamidronate treatment of chronic noninfectious inflammatory lesions of the mandible in children. *J. Rheumatol.* 2007;34(7):1585e1589.
44. Hoefert S. Microbiology and antibiotics in the context of medication-related osteonecrosis of the jaw. In: Otto (ed.), *Medication-related osteonecrosis of the jaw*, 1st ed. Berlin: Springer. 2014;43:55.
45. Yamazaki Y., Satoh C., Ishikawa M., Notani K., Nomura K., Kitagawa Y. Remarkable response of juvenile diffuse sclerosing osteomyelitis of mandible to pamidronate. *Oral Surg. Oral Med. Oral Pathol. Oral Radiol. Endod.* 2007;104(1):67–71.
46. Otto S., Burian E., Troeltzsch M., Kaeppler G., Ehrenfeld, M. Denosumab as a potential treatment alternative for patients suffering from diffuse sclerosing osteomyelitis of the mandible – A rapid communication. *J. Cranio-Maxillofac. Surg.* 2018;46(4):534–7. doi: 10.1016/j.jcms.2017.10.011.
47. *Детская терапевтическая стоматология. Национальное руководство.* Под ред. В.К. Леонтьева, Л.П. Кисельниковой. 2-е изд., перераб. и доп. М., 2017. 952 с. /Children's therapeutic dentistry. National guideline. Ed. by V.K. Leontiev, L.P. Kiselnikova. 2nd ed., Rev. and add. M., 2017.952 p.

Поступила 28.04.20

Принята в печать 06.07.20

Received 28.04.20

Accepted 06.07.20

**Вклад авторов:** Кугушев А.Ю. – написание текста рукописи, анализ данных, обзор публикаций по теме статьи, анализ полученных данных. Лопатин А.В. – разработка дизайна исследования. Грачев Н.С. – дифференциальная диагностика со злокачественными процессами. Ясонов С.А. – предоставление цифрового архива пациентов.

**Authors' contributions:** A.Yu. Kugushev – writing the text of the manuscript, analyzing data, reviewing publications on the topic of the article, analyzing the data obtained. A.V. Lopatin – research design development. Grachev N.S. – differential diagnosis with malignant processes. Yasonov S.A. – provision of a digital archive of patients data.

### Информация об авторах:

А.Ю. Кугушев – к.м.н., врач пластический хирург, детский хирург, детский онколог отделения челюстно-лицевой хирургии РДКБ ФГБОУ ВО РНИМУ им. Н.И. Пирогова Минздрава РФ, доцент кафедры хирургии с курсом онкологии и реконструктивно-пластической хирургии детского возраста ФГБУ НМИЦ ДГОИ им. Дмитрия Рогачева Минздрава РФ, Москва; e-mail: drkugushev@gmail.com

<https://orcid.org/0000-0002-6881-7709>

А.В. Лопатин – д.м.н., профессор, заведующий отделением челюстно-лицевой хирургии РДКБ ФГБОУ ВО РНИМУ им. Н.И. Пирогова Минздрава РФ, ФГБУ НМИЦ ДГОИ им. Дмитрия Рогачева Минздрава РФ, Москва <https://orcid.org/0000-0003-0043-9059>

С.А. Ясонов – к.м.н., врач челюстно-лицевой хирург отделения челюстно-лицевой хирургии РДКБ ФГБОУ ВО РНИМУ им. Н.И. Пирогова Минздрава РФ, Москва

<https://orcid.org/0000-0003-0319-3103>

Н.С. Грачев – д.м.н., заведующий отделением онкологии и хирургии, РДКБ ФГБОУ ВО РНИМУ им. Н.И. Пирогова Минздрава РФ, ФГБУ НМИЦ ДГОИ им. Дмитрия Рогачева Минздрава РФ, Москва

<https://orcid.org/0000-0002-4451-3233>

### Information about the authors:

A.Yu. Kugushev – PhD, plastic surgeon, pediatric surgeon, pediatric oncologist of the Department of Oral and Maxillofacial Surgery of the Russian Children's Clinical Hospital of the RNSMU n.a. N.I. Pirogov of the Ministry of Health of Russia, Associate Professor of the Department of Surgery with the Course of Oncology and Pediatric Reconstructive Plastic Surgery, FSBI NMSC CHOI n.a. Dmitry Rogachev of the Ministry of Health, Moscow, Russia; e-mail: drkugushev@gmail.com. <https://orcid.org/0000-0002-6881-7709>

A.V. Lopatin – Doctor of Medical Sciences, Professor, Head of the Department of Oral and Maxillofacial Surgery of the Russian Children's Clinical Hospital of the RNSMU n.a. N.I. Pirogov of the Ministry of Health of Russia, FSBI NMSC CHOI n.a. Dmitry Rogachev of the Ministry of Health of Russia, Moscow, Russia <https://orcid.org/0000-0003-0043-9059>

Yasonov S.A. – PhD, maxillofacial surgeon of the Department of Oral and Maxillofacial Surgery of the Russian Children's Clinical Hospital of the RNSMU n.a. N.I. Pirogov of the Ministry of Health of Russia, Moscow, Russia; <https://orcid.org/0000-0003-0319-3103>

N.S. Grachev – Doctor of Medical Sciences, Head of the Department of Oncology and Surgery of the Russian Children's Clinical Hospital of the RNSMU n.a. N.I. Pirogov of the Ministry of Health of Russia, FSBI NMSC CHOI n.a. Dmitry Rogachev of the Ministry of Health, Moscow, Russia; <https://orcid.org/0000-0002-4451-3233>

### Рецензия на статью

Рукопись на тему «Опыт использования таргетной терапии при диффузно-склерозирующем остеомиелите челюстей у детей» является законченным научно-исследовательским трудом. Проблема выбора тактики лечения, а именно таргетной терапии, является одной из наиболее активно обсуждаемых в научном мире. Авторами проведен достаточно подробный анализ. Работа легко читаема, изложение материала последовательное, грамотное с литературной и научной точки зрения. Внедрение в практическое здравоохранение результатов позволит улучшить непосредственные и отдаленные результаты лечения, а, следовательно – и его эффективность. Сама работа, безусловно, является интересной как с научной, так и с практической точки зрения.

### Review on the article

The manuscript on the topic “Experience of the targeted therapy usage in diffuse sclerosing osteomyelitis of the jaws in children” is an accomplished research work. The treatment, namely targeted therapy, choice is one of the most actively discussed problems in the scientific world. The authors carried out a rather detailed analysis. The article is easy to read, the presentation of the material is consistent and competent from a literary and scientific point of view. The translation of the manuscript results into clinical practice will improve the immediate and long-term results of treatment, and, consequently, its effectiveness. The work itself is certainly interesting both from a scientific and from a practical point of view.

©Коллектив авторов, 2020

**Алгоритм хирургического лечения при опухоли Потта**С.А. Карпищенко<sup>1,2</sup>, А.И. Яременко<sup>2</sup>, Н.Л. Петров<sup>2</sup>, Е.В. Болознева<sup>2</sup>, М.Ю. Петропавловская<sup>2</sup>, Н.М. Малышева<sup>2</sup>, С.В. Баранская<sup>2</sup>, А.Ф. Фаталиева<sup>2</sup>, Е.С. Карпищенко<sup>2</sup><sup>1</sup>Санкт-Петербургский научно-исследовательский институт уха, горла, носа и речи, Санкт-Петербург, Россия<sup>2</sup>Первый Санкт-Петербургский государственный медицинский университет им. акад. И.П. Павлова, Санкт-Петербург, Россия

Контакты: Баранская Светлана Валерьевна – e-mail: sv-v-b@yandex.ru

**Algorithm of surgical treatment of the Pott's tumor**S.A. Karpishchenko<sup>1,2</sup>, A.I. Yaremenko<sup>2</sup>, N.L. Petrov<sup>2</sup>, E.V. Bolozneva<sup>2</sup>, M.Yu. Petropavlovskaya<sup>2</sup>, N.M. Malysheva<sup>2</sup>, S.V. Baranskaya<sup>2</sup>, A.F. Fatalieva<sup>2</sup>, E.S. Karpishchenko<sup>2</sup><sup>1</sup>Saint-Petersburg Research Institute of Ear, Throat, Nose and Speech (the Ministry of Health), St. Petersburg, Russia<sup>2</sup>Pavlov First State Medical University of Saint Petersburg, ENT Department, St. Petersburg, Russia

For correspondence: Baranskaya Svetlana Valerievna – e-mail: sv-v-b@yandex.ru

**POTT肿瘤的手术治疗算法**S.A. Karpishchenko<sup>1,2</sup>, A.I. Yaremenko<sup>2</sup>, N.L. Petrov<sup>2</sup>, E.V. Bolozneva<sup>2</sup>, M.Yu. Petropavlovskaya<sup>2</sup>, N.M. Malysheva<sup>2</sup>, S.V. Baranskaya<sup>2</sup>, A.F. Fatalieva<sup>2</sup>, E.S. Karpishchenko<sup>2</sup><sup>1</sup>Saint-Petersburg Research Institute of Ear, Throat, Nose and Speech (the Ministry of Health), St. Petersburg, Russia<sup>2</sup>Pavlov First State Medical University of Saint Petersburg, ENT Department, St. Petersburg, Russia

通讯作者: Baranskaya Svetlana Valerievna – e-mail: sv-v-b@yandex.ru

**Doi: 10.25792/HN.2020.8.3.54-60**

Опухоль Потта – это субпериостальный абсцесс, ассоциированный с остеомиелитом лобной кости. Данное состояние более характерно для детей и подростков. Триггерными факторами в формирование абсцесса может являться травма и рецидивирующие синуситы. На ранних стадиях внутричерепные осложнения часто протекают бессимптомно, особенно при локализации абсцесса в области коры. Ранняя диагностика опухоли Потта является ключевым фактором минимизации осложнений. В статье мы приводим клиническое наблюдение пациентки с обострением хронического полисинусита, осложненного опухолью Потта. Описанный клинический пример интересен тем, что воспалительный процесс в околоносовых пазухах протекал длительно на фоне продолжительной антибактериальной терапии с постепенным формированием свищевого хода абсцесса за 2–3 дня. Консервативное лечение пациентки не привело к успеху, что потребовало оперативного вмешательства на околоносовых синусах. Выполнена эндоскопическая фронто-этмоидотомия под контролем навигационной системы. Цель оперативного вмешательства заключалась в адекватном дренировании гнойного очага и восстановлении проходимости носолобного соустья. Выбор своевременной и оптимальной тактики хирургического лечения позволяет избежать серьезных осложнений как самого патологического процесса, так и оперативного лечения.

**Ключевые слова:** опухоль Потта, полисинусит, эндоскопическая синус хирургия**Конфликт интересов.** Авторы заявляют об отсутствии конфликта интересов.**Финансирование.** Работа выполнена без спонсорской поддержки**Для цитирования:** Карпищенко С.А., Яременко А.И., Петров Н.Л., Болознева Е.В., Петропавловская М.Ю., Малышева Н.М., Баранская С.В., Фаталиева А.Ф., Карпищенко Е.С. Алгоритм хирургического лечения при опухоли Потта. Голова и шея. Российский журнал = Head and neck. Russian Journal. 2020;8(3):54–60

Авторы несут ответственность за оригинальность представленных данных и возможность публикации иллюстративного материала – таблиц, рисунков, фотографий пациентов.

**ABSTRACT**

Pott's puffy tumor (PPT) is a frontal subperiosteal abscess associated with underlying frontal bone osteomyelitis. It is most common among children and adolescents. Trauma and recurrent sinusitis may be the trigger factors for the abscess formation. The main causative pathogens belong to the groups of streptococci, staphylococci and anaerobes. In the early stages, intracranial complications often appear asymptomatic, especially if the abscess is localized in the cortex. Early diagnosis of PPT is crucial for recovery and minimization of long-term complications. In this article we describe the case of a 55-year-old woman with an exacerbation of chronic sinusitis complicated by Pott's tumor. The peculiarity of the case lies in the inflammatory process in the paranasal sinuses which proceeded for a long time despite antibacterial therapy and led to the gradual formation of the abscess and fistula in 2-3 days. Conservative treatment

of the patient failed, and FESS was required. Endoscopic fronto-ethmoidotomy was performed with the assistance of a navigation system. The purpose of the surgery was to adequately drain the abscess and restore the nasofrontal duct. The timely and optimal surgical treatment allows avoiding serious complications of both the disease itself and the treatment.

**Key words:** Pott's puffy tumor, polysinusitis, endoscopic sinus surgery

**Conflicts of interest.** The authors have no conflicts of interest to declare.

**Funding.** There was no funding for this study.

**For citation:** Karpishchenko S.A., Yaremenko A.I., Petrov N.L., Bolozneva E.V., Petropavlovskaya M.Yu., Malysheva N.M., Baranskaya S.V., Fatalieva A.F., Karpishchenko E.S. Algorithm of surgical treatment of the Pott's tumor. *Head and neck. Russian Journal.* 2020;8(3):54–60

The authors are responsible for the originality of the data presented and the possibility of publishing illustrative material – tables, figures, photographs of patients.

## 摘要

Pott肿块状肿瘤 (PPT) 是与潜在的额骨骨髓炎相关的额骨膜下脓肿。它在儿童和青少年中最常见。创伤和复发性鼻窦炎可能是脓肿形成的触发因素。主要致病性病原体属于链球菌, 葡萄球菌和厌氧菌。在早期阶段, 颅内并发症通常无症状, 特别是如果脓肿位于皮质。PPT的早期诊断对于长期并发症的恢复和最小化至关重要。在本文中, 我们描述了一个55岁的妇女, 患有慢性鼻窦炎并发Pott肿瘤的情况加重。该病例的特殊性在于鼻旁鼻窦的炎症过程, 尽管进行了抗菌治疗, 但炎症过程仍持续了很长时间, 并导致脓肿和瘘管在2–3天内逐渐形成。保守治疗失败, 需要FESS。在导航系统的协助下进行内窥镜正切开颅手术。手术的目的是充分引流脓肿并恢复鼻额管。及时和最佳的手术治疗可以避免疾病本身和治疗的严重并发症。

**关键词:** 波特膨胀性肿瘤, 多发性腺炎, 鼻内窥镜手术

**利益冲突** 作者没有利益冲突要声明。

**基金** 这项研究没有经费。

**引用:** Karpishchenko S.A., Yaremenko A.I., Petrov N.L., Bolozneva E.V., Petropavlovskaya M.Yu., Malysheva N.M., Baranskaya S.V., Fatalieva A.F., Karpishchenko E.S. Algorithm of surgical treatment of the Pott's tumor. *Head and neck. Russian Journal.* 2020;8(3):54–60

作者对所提供数据的原创性和发表说明性材料的可能性负责——表格、图表、患者照片。

Опухоль Потта была впервые описана английским хирургом Персивалем Поттом в 1760 г. как субпериостальный абсцесс с вовлечением лобной кости, ассоциированный с остеомиелитом в результате травмы [1]. Редкость встречаемости этой патологии обусловлена эрой антибиотикотерапии. В настоящее время противомикробные препараты широко применяются в терапии многих заболеваний, в т.ч. воспалительной патологии челюстно-лицевой и ЛОР областей. Чаще всего опухоль Потта страдают дети и подростки [2–4]. По одной из гипотез, это связано с анатомическим недоразвитием фронтального синуса, также отмечают особенности венозного оттока из пазухи [5]. Между внутренним и наружным слоями лобной кости проходят тонкостенные бесклапанные вены (диплоидные вены), которые осуществляют венозный отток из лобной пазухи в дуральное венозное сплетение и твердую мозговую оболочку. Большой диаметр вен головы и шеи, быстрый кровоток, а также пик развития диплоидных вен у подростков могут привести к более легкому распространению инфекции в результате тромбоза в области очага инфекции и ретроградного тока крови по эмиссарным венам лобной области [6]. У детей предшествующие эпизоды синусита описаны как основной причинный фактор развития опухоли Потта [7].

Среди возбудителей опухоли Потта выделяют стафилококки, стрептококки и анаэробы. Заболевание чаще всего развивается в результате неправильно диагностированного и леченного фронтита, также среди предрасполагающих факторов описывают травму головы, предшествующие хирургические вмешательства в лобной области, злоупотребление кокаином, применение метамфетамина, укусы насекомых, мастоидит, фиброзную

дисплазию или дентарную инфекцию [6]. Незначительная травма может являться предрасполагающим фактором. Во многих случаях дебют заболевания начинается с формирования свищевого хода в лобной или орбитальной областях [8]. Эрозия наружной костной пластинки приводит к субпериостальному абсцессу, при разрушении внутренней пластинки формируется эпидуральный абсцесс передней черепной ямки. Опухоль Потта с частотой от 50 до 85% сопровождается неврологическими осложнениями и сепсисом [4]. К наиболее распространенным неврологическим осложнениям относятся менингит, субдуральный, эпидуральный или внутримозговой абсцессы и тромбоз сагиттального синуса. Внутричерепные осложнения на ранних стадиях часто протекают бессимптомно, особенно при локализации абсцесса в области коры, где явные неврологические признаки минимальны [3].

Дифференциальный диагноз опухоли Потта проводится с гематомой, инфекциями кожи и мягких тканей (фурункул и инфицированная эпидермальная киста, инфицированная киста сальных желез) и опухолями мягких тканей черепа [9].

Клинически опухоль Потта может себя не проявлять, в иных ситуациях присутствуют головная боль, лихорадка, тошнота, рвота и судороги [10].

Лечение опухоли заключается в использовании системных антибактериальных препаратов с хирургическим дренированием, санацией и реконструкцией, в зависимости от тяжести заболевания [11]. Антибактериальные препараты должны преодолевать гематоэнцефалический барьер. В исследованиях упоминается эффективное использование ванкомицина, цефалоспоринов третьего поколения и метронидазола. Эти препараты охватывают наиболее распространенные патогенные микроорганизмы (виды



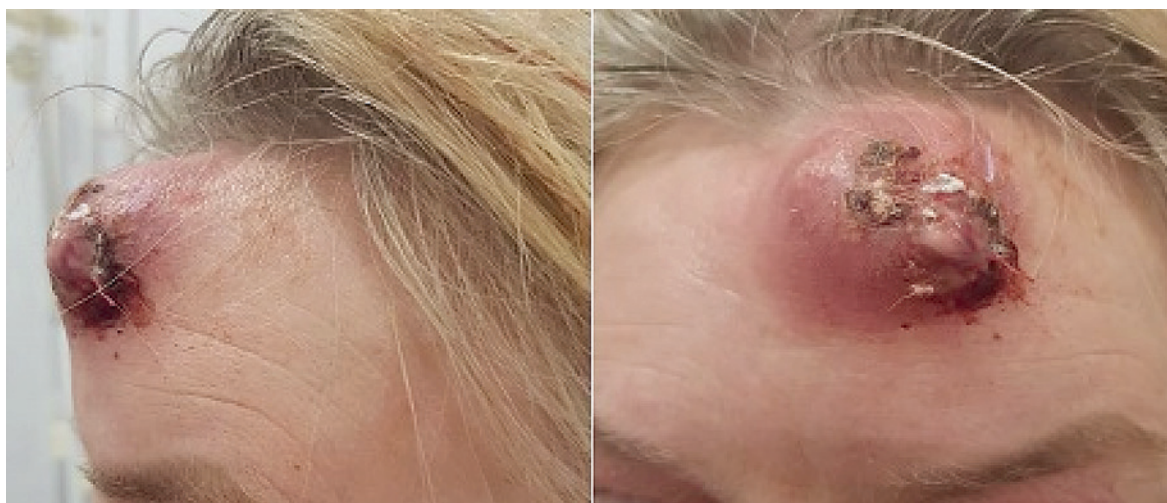

Рис. 1. Внешний вид пациентки. В лобной области слева определяется объемное округлое образование, кожа над образованием инфильтрирована, гиперемична, определяются гнойно-геморрагические корки

Fig. 1. The patient's appearance. In the left frontal region, a rounded tumor is visible, the skin over the tumor is infiltrated, hyperemic, and purulent-hemorrhagic crusts are present

*Staphylococcus*, устойчивые к метициллину *Staphylococcus aureus* и *Staphylococcus epidermidis* и анаэробы) [9]. Длительность антибиотикотерапии должна быть не менее 6 недель, путь введения – внутривенный или пероральный. Основным методом лечения остается хирургическое вмешательство. Целью операции является дренирование пазухи, удаление инфицированной кости (некрэктомия) или грануляционной ткани и восстановление вентиляции лобного синуса [2]. Вмешательство может выполняться как наружным, так и внутриносовым подходами [12]. Среди экстраназальных хирургических вмешательств выделяют трепанацию лобной пазухи (трепанопункцию), облитерацию фронтального синуса, краниализацию, краниотомию и операцию Риделя [13]. Помимо дренирования гнойного очага необходимо восстановить проходимость естественного соустья пораженного синуса. В этом случае эндоназальный доступ предпочтительнее [14, 15]. Возможности эндоскопических эндоназальных методик хирургии лобного синуса за последние годы существенно расширились. Достижения в эндоскопическом дренировании лобной пазухи, такие как операция Draf III, добавили альтернативные возможности лечения опухоли Потта в т.ч. [16]. Учитывая анатомическую локализацию инфекции и высокий риск развития осложнений, хирургическое вмешательство должно быть выполнено полноценно и в короткие сроки от начала заболевания.

В отношении дефекта стенок пораженной пазухи возможно выполнение пластики. Применяются как аутологичные костные трансплантаты (голень, ребро), так и аллопластические материалы. Имплантация материала в инфицированную рану несет большие риски отторжения и лизиса трансплантата. При наличии инфекции реконструктивные этапы оперативного лечения следует проводить после купирования воспалительного процесса – отсроченная краниопластика.

### Клинический пример

Пациентка М. 55 лет поступила в клинику челюстно-лицевой хирургии Первого Санкт-Петербургского государственного медицинского университета им. акад. И.П. Павлова с жалобами на дискомфорт в лобной области, головную боль и наличие

образования в лобной области. Вышеописанные жалобы возникли 2 дня назад, а припухлость в области лба слева отмечает последний месяц. Из анамнеза известно, что за прошедший год пациентка перенесла 4 эпизода риносинуситов, лечилась консервативно. Объективно при осмотре определялось округлое выпуклое образование в проекции левой лобной пазухи, размером около 3х3 см, флюктуирующее при пальпации, кожа над образованием была гиперемична, инфильтрирована, с участками изъязвления и участками гнойного расплавления (рис. 1).

На серии компьютерных томограмм: КТ-картина билатерального верхнечелюстного синусита, этмоидита, двустороннего фронтита с формированием ремоделирования костной структуры лобной кости и дефектов задней и передней стенок лобной пазухи слева, дефекта левой глазничной пластинки лобной кости. Нельзя исключить сообщение полости левой лобной пазухи с передней черепной ямкой. КТ-признаки подпапоневротической жидкостной структуры в мягких тканях лобной области слева на уровне переднего дефекта левой лобной пазухи (подпапоневротический абсцесс/Pott's tumor?). КТ-данных за наличие жидкостных образований головного мозга не выявлено (рис. 2).

В клиническом анализе крови был отмечен лейкоцитоз до  $10 \times 10^9/\text{л}$ , ускоренное СОЭ. Пациентка была осмотрена неврологом – очаговой неврологической симптоматики не выявлено. По совокупности клинических, лабораторных и рентгенологических данных пациентке установлен диагноз: «Обострение хронического полисинусита. Субпериостальный абсцесс». Было принято решение о срочном хирургическом вмешательстве. С целью санации околоносовых пазух в условиях местной аппликационной анестезии Sol. Lidocaini 10% с анемизацией структур нижнего носового хода раствором 0,01% адреналина была выполнена двусторонняя пункция верхнечелюстных пазух, получены слизисто-гнойные организованые сгустки. Под местной анестезией Sol. Ultracaini DS Forte 3,4 мл было выполнено дренирование новообразования лобной области наружным доступом (рис. 3). Получено обильное количество гнойного содержимого. Содержимое отправлено на бактериологическое исследование, участок выстилки новообразования направлен

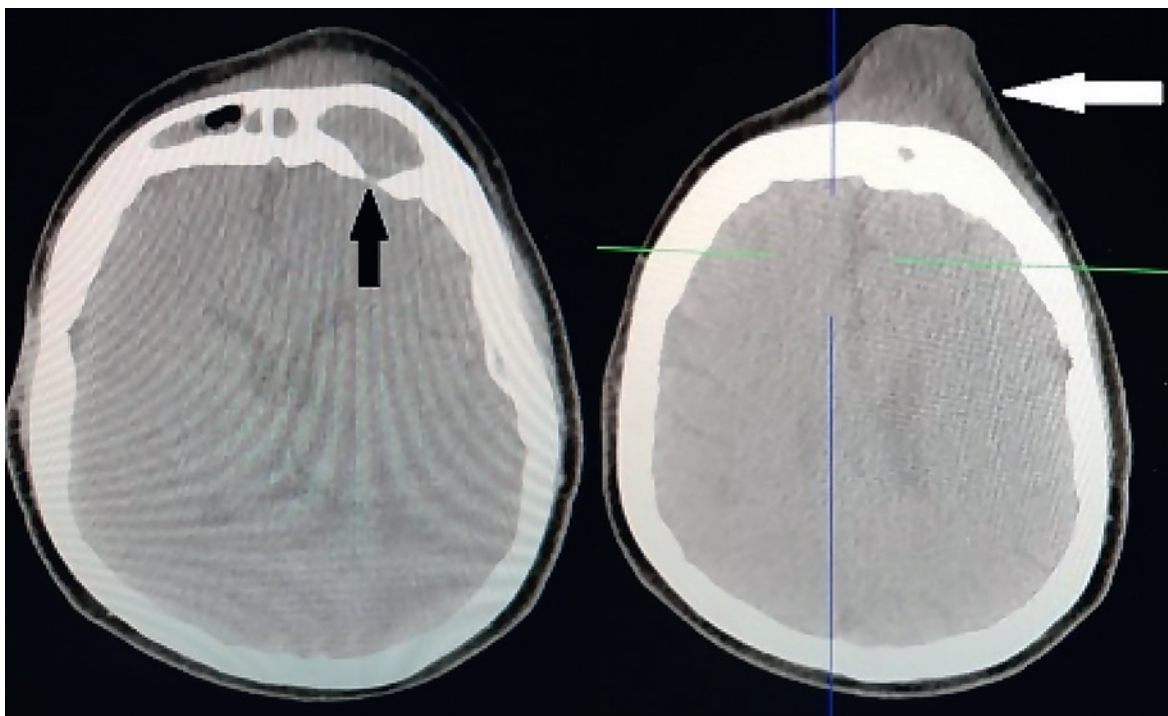


Рис. 2. Компьютерные томограммы головы. Затенение обеих лобных пазух, участок деструкции задней стенки левой лобной пазухи (отмечен черной стрелкой), подапоневротическая жидкостная структура в мягких тканях лобной области слева, на уровне переднего дефекта левой лобной пазухи (отмечена белой стрелкой).

а – аксиальная проекция, срез на уровне лобных пазух, б – аксиальная проекция, срез проходит через верхнюю границу лобных пазух.  
Fig. 2. Computer tomograms of the head. Hyperattenuation in both frontal sinuses, area of destruction of the posterior wall of the left frontal sinus (marked with a black arrow), a subgaleal fluid structure in the soft tissues of the left frontal region, at the level of the anterior defect of the left frontal sinus (marked with a white arrow).

a - axial projection, section at the level of the frontal sinuses, b - axial projection, the section passes through the upper border of the frontal sinuses.

на гистологическое исследование. Пациентке была назначена системная антибактериальная терапия препаратами Сультасин 1,5 г внутривенно 3 раза в сутки на 7 дней и р-р Метрогила 100,0 мл внутривенно 3 раза в сутки на 3 дня. По данным гистологического исследования с окраской гематоклилин-эозином иссеченных мягких тканей образования материал представлен фрагментами ткани с костными балками, аденоматоидной гиперплазией и массивной лимфоплазмочитарной инфильтрацией и фокусом незрелой грануляционной ткани. Бактериологическое исследование показало наличие роста *Staphylococcus epidermidis*.

Через неделю после проведенного хирургического лечения отмечено возобновление симптоматики, появление головной боли. С учетом нарастания лейкоцитоза, усиления клинической картины было принято решение о повторном хирургическом вмешательстве. В условиях эндотрахеального наркоза с интубацией через рот и гипотензии под контролем электромагнитной навигационной станции было выполнено эндоскопическое вмешательство на структурах полости носа и околоносовых пазухах. Первым этапом в качестве доступа к структурам носолобного канала произведена подслизистая резекция перегородки носа. Следующим этапом хирургического вмешательства было вскрытие клеток решетчатого лабиринта, в просвете которых была обнаружена полипозная ткань. После ее удаления были расширены естественные соустья правой и левой верхнечелюстных пазух. Выполнено расширение естественного соустья правой и левой лобных пазух. В правом фронтальном синусе обнару-

жена межпазушная перегородка. Патологическое содержимое – вязкий густой гной, аспирирован.

После операции выполнялся ежедневный туалет полости носа с анемизацией слизистой оболочки под эндоскопическим контролем (рис. 4–6).

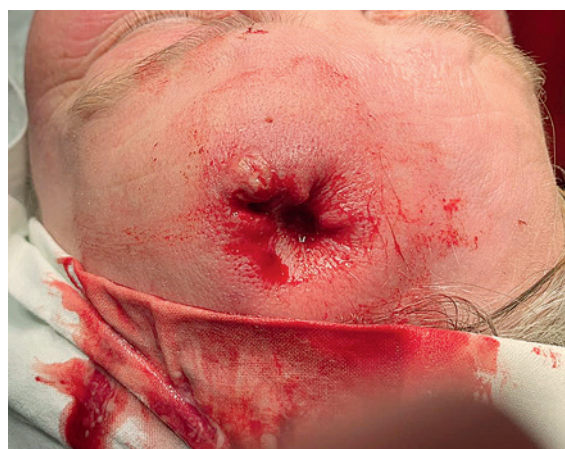

Рис. 3. Интраоперационная картина. Определяется дренированная полость в левой лобной области

Fig. 3. Intraoperative picture. A drained cavity in the left frontal region is visible

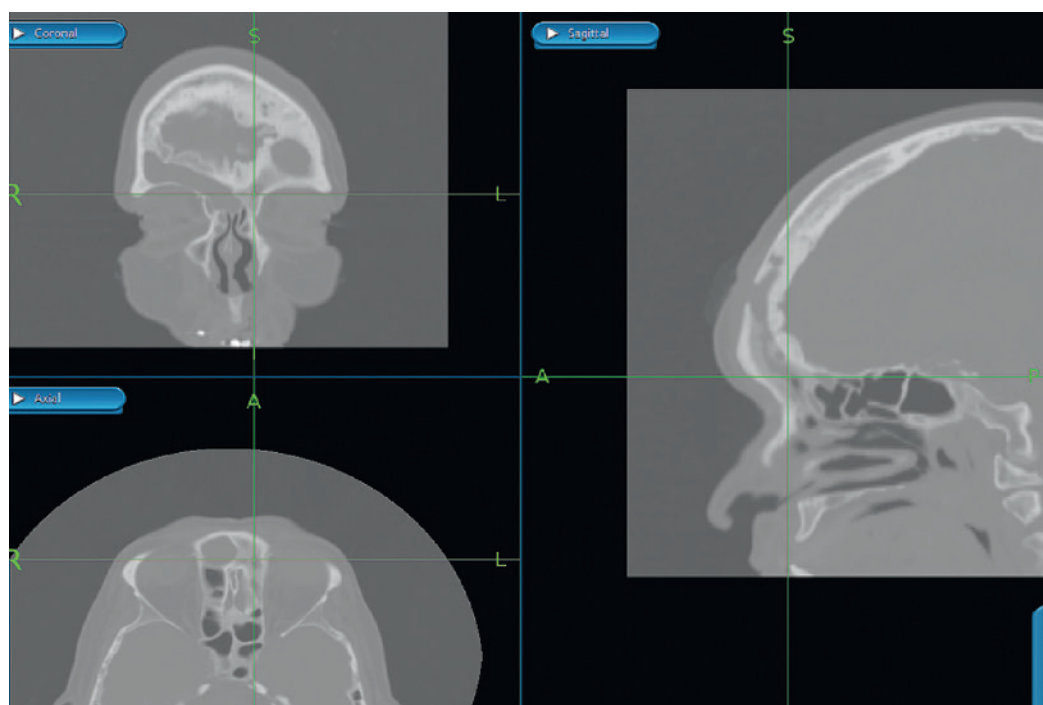


Рис. 4. Интраоперационное изображение с экрана электромагнитной навигационной системы. Перекрестье зеленых линий расположено в проекции левого лобного синуса

Fig. 4. Intraoperative image from the screen of the electromagnetic navigation system. The green lines cross in the projection of the left frontal sinus

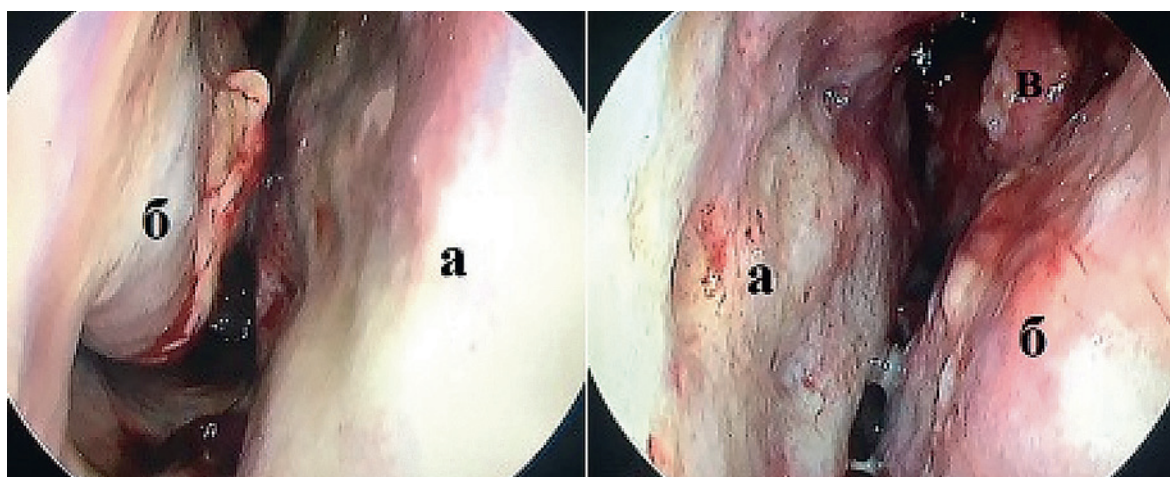


Рис. 5. Эндоскопическая картина полости носа на 3-и сутки после операции. Определяются умеренные реактивные изменения а – перегородка носа, б – нижняя носовая раковина, в – средняя носовая раковина.

Fig. 5. Endoscopic picture of the nasal cavity on the 3rd day after surgery. Moderate reactive changes are visible a - nasal septum, b - inferior nasal concha, c - middle nasal concha.

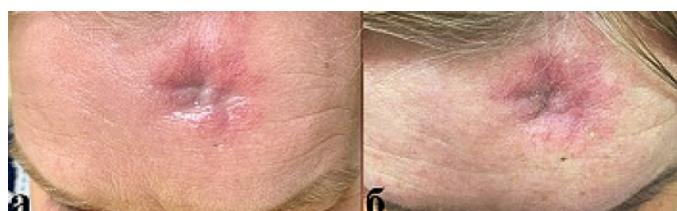


Рис. 6. Внешний вид лобной области через 2 недели (а) и через 2 месяца (б) после оперативного вмешательства

Fig. 6. The appearance of the frontal area 2 weeks (a) and 2 months (b) after surgery

## Обсуждение результатов

Опухоль Потта в настоящее время имеет довольно низкую распространенность [1, 2, 4], что может быть обусловлено широким применением антибактериальных средств. Во многих случаях переход воспаления из лобной пазухи в окружающие ткани связан с травмой. Такой вариант заболевания больше характерен для детей и подростков. Дебют заболевания у данной пациентки связан с формированием свищевого хода между передней стенкой лобной пазухи и кожей. Какие-либо травматические воздействия пациентка исключала. Большую роль в диагностике опухолеподобного состояния играют лучевые методы исследования. Магнитно-резонансная томография не позволяет оценить состояние костных структур, но важна для исключения интракраниальных процессов. Патологическое содержимое сформировало абсцесс в лобной области. Наружный подход позволил дренировать патологическую полость и получить материал для гистологического исследования. Полноценное восстановление проходимости носолобного соустья и дренирование лобной пазухи удалось выполнить эндоназальным подходом. В отношении других заинтересованных околоносовых пазух проводилось пункционное лечение, а также терапия системными антибактериальными препаратами широкого спектра действия. Полость фронтального синуса за счет деструкции костных стенок в результате остеомиелита была доступна при наружном доступе. Однако нарушение проходимости носолобного соустья привело к рецидиву заболевания. Выбор того или иного доступа к лобной пазухе складывается из особенностей патологического процесса и наличия деструктивных изменений костной ткани, а также сохранности носолобного соустья. Поэтому допускается и применение комбинированного подхода.

После проведения наружного доступа был отмечен временный положительный эффект. Выполнение эндоскопического эндоназального вмешательства позволило полноценно провести санацию очага инфекции. Использование электромагнитной навигационной системы исключило развитие орбитальных и внутричерепных осложнений. Такая тактика рекомендована особенно в случаях реопераций, навигационная система позволяет ориентироваться с высокой точностью в структурах полости носа, околоносовых пазух и основании черепа. В данном случае ориентация в операционном поле имела ключевое значение с учетом деструкции стенок лобной пазухи, наличия мезпазушной перегородки и предыдущего хирургического лечения.

Незамедлительное выполнение КТ и координация медицинской помощи челюстно-лицевых хирургов и оториноларингологов позволили провести своевременную диагностику патологического состояния и заподозрить опухоль Потта. Пациентка была успешно пролечена: для купирования острогостояния наружным подходом и в отсроченном порядке – эндоназальным. В настоящий момент нет рецидивов головной боли, ограничения подвижности глазных яблок и любых других очаговых неврологических симптомов.

## Выводы

Симптоматический комплекс, включающий головную боль, лихорадку, наличие образования в лобной области, особенно в проекции лобных пазух (надбровных дуг), может указывать на серьезную патологию околоносовых пазух. При этом выраженность симптомов может быть снижена. В таких случаях опухоль Потта следует учитывать при дифференциальной диагностике.

Быстрая и правильная клиническая тактика, включая соответствующее обследование, имеет большое значение для оптимизации ведения пациентов и потенциально улучшает исход заболевания. Однако нарушение проходимости носолобного соустья привело к рецидиву заболевания. Опыт ведения пациентки в нашем случае показал, что наиболее эффективным является внутриносовой подход с применением эндоскопической техники, сопровождаемый навигационным контролем.

## ЛИТЕРАТУРА/REFERENCES

1. Tattersall R. Pott's puffy tumor. *Lancet*. 2002;359:1060–3. doi: 10.1016/S0140-6736(02)08098-4.
2. Akiyama K., Karaki M., Mori N. Evaluation of adult pott's puffy tumor: Our five cases and 27 literature cases. *Laryngoscope*. 2012;122:2382–8. doi: 10.1002/lary.23490.
3. Stoddard T.J., Tung P., Kelly M.N. Pott's Puffy Tumor: A Case Report. *J. Pediatr. Health Care*. 2019;33(5):585–8. doi: 10.1016/j.pedhc.2019.05.005.
4. Dusu K., et al. A huge Pott's puffy tumour secondary to pansinusitis. *BMJ. Case Reports*. 2019;1(4). doi: 10.1136/bcr-2019-229755.
5. Tatsumi S., et al. Pott's Puffy Tumor in an adult: a case report and review of literature. *J. Nippon Med. School*. 2016;83(5):211–4. doi: 10.1272/jnms.83.211.
6. Koltsidopoulos P., Papageorgiou E., Skoulakis C. Pott's puffy tumor in children: a review of the literature. *Laryngoscope*. 2020;130(1):225–31. doi: 10.1002/lary.27757.
7. Sekine R., et al. Recurrent Pott's Puffy Tumor Treated With Anterior Skull Base Resection With Reconstruction of the Anterolateral Thigh Flap. *J. Craniofac. Surg*. 2019;30(1):e94–6. doi: 10.1097/SCS.00000000000005100.
8. Min H.J., Kim K.S. Frontocutaneous Fistula Secondary to Pott's Puffy Tumor. *Ear. Nose Throat J*. 2019. doi: 10.1177/0145561319856858.
9. Linton S., et al. Orbital abscess as a complication of Pott's puffy tumour in an adolescent male. *BMJ. Case Rep. CP*. 2019;12(7):e229664. doi: 10.1136/bcr-2019-229664.
10. Hassan S., et al. Trauma-associated Pott's puffy tumor: an ophthalmologic perspective. *Orbit*. 2019;1–3. doi: 10.1080/01676830.2019.1573909.
11. Zinkevich D.N., Kapitanov D.N., Shelesko E.V., et al.: Diagnostics and endoscopic endonasal management of meningo- and meningoencephalocele. The situation of the problem nowadays. *Folia Otorhinolaryngol. Pathol. Respir*. 2019;25(1):15–34. [Зинкевич Д.Н., Капитанов Д.Н., Шелеско Е.В., Нерсисян М.В., Черникова Н.А., Кравчук А.Д., Данилов Г.В., Шульц Е.И. Диагностика и эндоскопическая эндоназальная хирургия менинго- и менингоэнцефалоцеле основания черепа. Состояние вопроса на современном этапе. *Folia Otorhinolaryngol. Pathol. Respir*. 2019;25(1):15–34 (In Russ.)].
12. Golubtsov A.K., Vasiliev V.N., Grachev N.S., Astashov V.L., Usatyuk V.V. Endoscopic technologies in surgical treatment of head and neck tumors. *Head and neck. Russian Journal*. 2017;S1:120. [Голубцов А.К., Васильев В.Н., Грачев Н.С., Астахов В.Л., Усатюк В.В. Эндоскопические технологии в хирургическом лечении опухолей головы и шеи. Голова и шея. *Российский журнал = Head and neck. Russian Journal*. 2017;S1:120 (In Russ.)].
13. Mettias B., et al. Pott's puffy tumour: innovative technique in calvarial reconstruction. *J. Laryngol. Otol*. 2019;133(11):1005–8. doi: 10.1017/S0022215119002093.
14. Karpishchenko S.A., Vereshchagina O.E., Baranskaya S.V., et al.: Minimally invasive maxillary sinus approach: postop aspects. *Folia Otorhinolaryngol. Pathol. Respir*. 2018;24(2):4–12. [Карпищенко С.А., Вережанина О.Е., Баранская С.В., Карпов А.А. Малоинвазивный доступ к верхнечелюстной пазухе: особенности послеоперационного периода. *Folia Otorhinolaryngol. Pathol. Respir*. 2018;24(2):4–12 (In Russ.)]. 15. Fokkens W.J., Lund V.J., Hopkins C., Hellings P.W., Kern R., Reisma S., Karpishchenko

S.A., et al. *European position paper on rhinosinusitis and nasal polyps 2020*. *Rhinol.* 2020;58(Suppl.29):1–464. doi: 10.4193/Rhin20.600.

16. Ketenci İ., et al. *The Pott's puffy tumor: a dangerous sign for intracranial complications*. *Eur. Arch. Oto-rhino-laryngol.* 2011;268(12):1755–63. doi: 10.1007/s00405-011-1660-5.

Поступила 25.10.19

Принята в печать 06.07.20

Received 25.10.19

Accepted 06.07.20

**Вклад авторов:** Карпищенко С.А. — постановка диагноза, научная идея, проведение эндоскопической операции, проверка статьи. Яременко А.И. — научная идея, проверка статьи. Петров Н.Л. — оперативное лечение, проверка статьи. Петропавловская М.Ю. — проверка статьи. Малышева Н.М. — курация пациента, проверка статьи. Болознева Е.В. — курация пациента, проверка статьи. Баранская С.В. — написание статьи. Фаталиева А.Ф. — написание статьи, ассистирование на операции, написание статьи. Карпищенко Е.С. — ассистирование на операции

**Contribution of the authors:** Karpishchenko S.A. — diagnosis, scientific idea, endoscopic surgery, review of the article. Yaremenko A.I. — scientific idea, verification of the article. Petrov N.L. — surgical treatment, verification of the article. Petropavlovskaya M.Yu. — checking the article. Malysheva N.M. — supervision of the patient, checking the article. Bolozneva E.V. — supervision of the patient, checking the article. Baranskaya S.V. — writing the article. Fatalieva A.F. — writing the article, assisting in operation. Karpishchenko E.S. — assisting in operation

### Информация об авторах:

С.А. Карпищенко — д.м.н., профессор, заведующий кафедрой оториноларингологии с клиникой ПСПбГМУ им. акад. И. П. Павлова, Санкт-Петербург; e-mail: karpishchenkos@mail.ru. ORCID 0000-0003-1124-1937

А.И. Яременко — д.м.н., профессор, заведующий кафедрой челюстно-лицевой хирургии ПСПбГМУ им. акад. И. П. Павлова, Санкт-Петербург; e-mail: ayaremenko@me.com. ORCID 0000-0002-7700-7724

Н.Л. Петров — к.м.н., челюстно-лицевой хирург отделения челюстно-лицевой хирургии ПСПбГМУ им. акад. И. П. Павлова, Санкт-Петербург; e-mail: n\_petrov@mail.ru. ORCID 0000-0001-9480-6547

М.Ю. Петропавловская — к.м.н., челюстно-лицевой хирург отделения челюстно-лицевой хирургии ПСПбГМУ им. акад. И. П. Павлова, Санкт-Петербург

Н.М. Малышева — к.м.н., челюстно-лицевой хирург отделения челюстно-лицевой хирургии ПСПбГМУ им. акад. И. П. Павлова, Санкт-Петербург; e-mail: nadyamalysheva@mail.ru

Е.В. Болознева — к.м.н., врач-оториноларинголог оториноларингологического отделения НИИ ХиНМ, младший научный сотрудник оториноларингологического отдела НИИ ХиНМ, ассистент кафедры оториноларингологии с клиникой ПСПбГМУ им. акад. И. П. Павлова,

Санкт-Петербург; e-mail: bolozneva-ev@yandex.ru. ORCID 0000-0003-0086-1997

С.В. Баранская — к.м.н., врач-оториноларинголог оториноларингологического отделения НИИ ХиНМ, младший научный сотрудник оториноларингологического отдела НИИ ХиНМ, ассистент кафедры общей врачебной практики (семейной медицины) ПСПбГМУ им. акад. И. П. Павлова, Санкт-Петербург; e-mail: sv-v-b@yandex.ru. ORCID 0000-0003-0871-3833

А.Ф. Фаталиева — аспирант кафедры оториноларингологии с клиникой ПСПбГМУ им. акад. И. П. Павлова, Санкт-Петербург; e-mail: aidafatalieva@yandex.ru. ORCID 0000-0001-8261-8100

Е.С. Карпищенко — аспирант кафедры челюстно-лицевой хирургии ПСПбГМУ им. акад. И. П. Павлова, Санкт-Петербург; e-mail: eskstom@gmail.com. ORCID 0000-0002-1777-5473

### Author's information:

S.A. Karpishchenko — Doctor of Medicine, Professor, Chief of ENT Department, Pavlov First Saint Petersburg State Medical University, Saint Petersburg; e-mail: karpishchenkos@mail.ru. ORCID 0000-0003-1124-1937

A.I. Yaremenko — Doctor of Medicine, Professor, Chief of the Maxillofacial surgery Department Pavlov First Saint Petersburg State Medical University, Saint Petersburg; e-mail: ayaremenko@me.com. ORCID 0000-0002-7700-7724  
N.L. Petrov — PhD, Maxillofacial surgeon of the Maxillofacial surgery Department Pavlov First Saint Petersburg State Medical University, Saint Petersburg; e-mail: n\_petrov@mail.ru. ORCID 0000-0001-9480-6547

M.Yu. Petropavlovskaya — PhD, Maxillofacial surgeon of the Maxillofacial surgery Department, Pavlov First Saint Petersburg State Medical University, Saint Petersburg

N.M. Malysheva — PhD, Maxillofacial surgeon of the Maxillofacial surgery Department, Pavlov First Saint Petersburg State Medical University, Saint Petersburg; e-mail: nadyamalysheva@mail.ru

E.V. Bolozneva — PhD, Otorhinolaryngologist of ENT Department, Research Institute of Surgery and Emergency Medicine, Junior researcher, Otorhinolaryngological Department, Research Institute of Surgery and Emergency Medicine, Associate Professor at the ENT Department of the Pavlov First Saint Petersburg State Medical University, Saint Petersburg; e-mail: bolozneva-ev@yandex.ru. ORCID 0000-0003-0086-1997

S.V. Baranskaya — PhD, Otorhinolaryngologist of ENT Department, Research Institute of Surgery and Emergency Medicine, Junior researcher, Otorhinolaryngological Department Research Institute of Surgery and Emergency Medicine, Associate Professor at the Department of General Medical Practice (Family Medicine) of the Pavlov First Saint Petersburg State Medical University, Saint Petersburg; e-mail: sv-v-b@yandex.ru. ORCID 0000-0003-0871-3833

A.F. Fatalieva — Resident of ENT Department Pavlov, First Saint Petersburg State Medical University, Saint Petersburg; e-mail: aidafatalieva@yandex.ru. ORCID 0000-0001-8261-8100

E.S. Karpishchenko — Resident of the Maxillofacial surgery Department, Pavlov First Saint Petersburg State Medical University, Saint Petersburg; e-mail: eskstom@gmail.com. ORCID 0000-0002-1777-5473

©Коллектив авторов, 2020

## Этапы изготовления хирургических шаблонов и их применение в сложных клинических случаях

Н.Е. Дегтярев, Р.Ф. Мухаметшин, С. Мамедов, С.В. Апресян, Д.С. Ковган, Ю.А. Семенова

ФГАОУ ВО Российский университет дружбы народов, Москва, Россия  
Контакты: Дегтярев Никита Евгеньевич – e-mail: nikita@alpinid.com

## Stages of the surgical templates manufacturing and their application in complex clinical cases

N.E. Degtyarev, R.F. Mukhametshin, S. Mamedov, S.V. Apresyan, D.S. Kovgan, Yu. A. Semenova

Department of Maxillofacial Surgery and Surgical Dentistry of the Peoples' Friendship University of Russia, Moscow, Russia  
Contacts: Degtyarev Nikita – e-mail: nikita@alpinid.com

## 制造手术模板的阶段及其在复杂临床病例中的应用

N.E. Degtyarev, R.F. Mukhametshin, S. Mamedov, S.V. Apresyan, D.S. Kovgan, Yu. A. Semenova

Department of Maxillofacial Surgery and Surgical Dentistry of the Peoples' Friendship University of Russia, Moscow, Russia  
通讯作者: Degtyarev Nikita – e-mail: nikita@alpinid.com

Doi: 10.25792/HN.2020.8.3.61-67

Установка денальных имплантатов является ключевым этапом в реабилитации пациентов с потерей зубов. При установке денальных имплантатов традиционно учитываются такие факторы, как общее соматическое состояние организма, объем и качество доступной костной ткани, биотип слизистой оболочки полости рта и др. Повышение требований к качеству имплантологического лечения в первую очередь подразумевает увеличение срока службы имплантатов, профилактику пришеечной резорбции и высокие эстетические показатели искусственной ортопедической конструкции. Достижение указанных показателей возможно в случае адекватного позиционирования имплантатов с учетом будущей ортопедической конструкции: параллельность имплантатов, глубина их погружения, выход шахт.

**Цель исследования.** Определить ключевые этапы проектирования назубных хирургических шаблонов и протоколы их клинического использования.

**Материал и методы.** Для создания хирургических шаблонов использовалось современное программное обеспечение, конусно-лучевая компьютерная томография, цифровые оттиски.

**Вывод.** В статье показаны ключевые этапы планирования хирургических навигационных шаблонов и их особенности, учет которых позволяет избежать ошибок переноса виртуально запланированного положения имплантатов на этапе их установки.

**Ключевые слова:** денальные имплантаты, позиционирование имплантатов, хирургический шаблон, навигационная хирургия

**Конфликт интересов.** Авторы заявляют об отсутствии конфликта интересов.

**Финансирование.** Работа выполнена без спонсорской поддержки.

**Для цитирования:** Дегтярев Н.Е., Мухаметшин Р.Ф., Мамедов С., Апресян С.В., Ковган Д.С., Семенова Ю.А. Этапы изготовления хирургических шаблонов и их применение в сложных клинических случаях. Голова и шея. Российский журнал = Head and neck. Russian Journal. 2020;8(3):61-67

Авторы несут ответственность за оригинальность представленных данных и возможность публикации иллюстративного материала – таблиц, рисунков, фотографий пациентов.

### ABSTRACT

The placement of dental implants is a key step in the rehabilitation of patients with teeth loss. Factors which are traditionally taken into account when placing dental implants are the general performance state of the organism, the volume and quality of the bone tissue available, the biotype of the oral mucous membrane, etc. Increased requirements to the quality of implantological treatment primarily include the increase of an implant long-term survival, prophylaxis of a bone resorption and higher aesthetic indices of a prosthodontic construction. Achievement of the mentioned indices

is possible in case of adequate positioning of implants considering the future prosthodontic construction: parallelism of implants, depth of their immersion, fixing screw position.

**Objective:** to define the key stages of the design of dental surgical templates and protocols for their clinical use.

**Material and methods.** In this article the principles of designing surgical navigation templates for dental implantation were formulated independently of the CBCT type and planning software.

**Conclusion.** The article shows the key stages of the surgical navigation templates planning and their peculiarities, which allows to avoid the errors of the virtual planned implants position transferring at the insertion stage.

Key words: dental implants, implant positioning, surgical template, navigation surgery

**Conflicts of interest.** The authors have no conflicts of interest to declare.

**Funding.** There was no funding for this study.

**For citation:** Degtyarev N.E., Mukhametshin R.F., Mamedov S., Apresyan S.V., Kovgan D.S., Semenova Yu. A. Stages of manufacturing surgical templates and their application in complex clinical cases. Head and neck. Russian Journal. 2020;8(3):61–67

The authors are responsible for the originality of the data presented and the possibility of publishing illustrative material – tables, figures, photographs of patients.

### 摘要

种植牙是牙缺失患者康复的关键步骤。传统上,在放置牙科植入物时会考虑到诸如全身的全身状态,可利用的骨组织的体积和质量,口腔粘膜的生物型等因素。对植入治疗质量的要求的提高首先意味着植入物长期生存期的增加,骨吸收的预防以及义齿构造的高美学指标。考虑到未来的义齿结构,在适当定位种植体的情况下,可以达到上述指标:种植体的平行度,浸入深度,固定螺钉的位置。

目的:确定牙科手术模板设计的关键阶段及其临床应用方案。

材料和方法:在本文中,设计用于牙科植入的手术导航模板的原则独立于CBCT类型和计划软件而制定。

结论:本文介绍了规划手术导航模板的关键阶段及其特点,避免了在插入阶段转移种植体虚拟计划位置的错误。

关键词:牙种植体,种植体定位,手术模板,导航手术

利益冲突 作者没有利益冲突要声明。

基金 这项研究没有资金。

引用: Degtyarev N.E., Mukhametshin R.F., Mamedov S., Apresyan S.V., Kovgan D.S., Semenova Yu. A. Stages of manufacturing surgical templates and their application in complex clinical cases. Head and neck. Russian Journal. 2020;8(3):61–67

作者负责所提供数据的原创性以及发布说明性材料(表格,图形,患者照片)的可能性。

## Введение

В настоящее время навигационная хирургия развивается чрезвычайно быстро. Хирургические шаблоны становятся не просто «современной веянием», а необходимостью в хирургическом протоколе при установке денальных имплантатов [1]. Навигационный подход позволяет сократить время хирургического вмешательства, а также снизить интраоперационные осложнения и облегчает течение послеоперационного периода у пациента. Безлоскутные техники, доступные благодаря навигационной хирургии, значительно снижают травматизацию, что приводит к уменьшению компонентов воспаления, таких как боль и отек. Таким образом, послеоперационный период у пациентов протекает быстрее и вызывает меньше дискомфорта. Позиционирование имплантатов под контролем хирургических шаблонов находится в пределах 0,5 мм от запланированного [2], благодаря этому снижается вероятность повреждения нижнего альвеолярного нерва, перфорации верхнечелюстного синуса [3] и повреждения корней зубов. Так как при навигационных протоколах используется максимальный объем костной ткани для имплантации, расширяются показания к непосредственной имплантации при удалении зубов, появляется возможность избегать синус-лифтинга и других видов костной пластики. Наиболее точными являются назубные хирургические шаблоны

[4], т.к. они имеют максимальную опорную площадь в виде окклюзионных поверхностей режущих краев зубов.

**Цель работы:** выявить ключевые этапы проектирования хирургических шаблонов и хирургических этапов их использования для обеспечения максимального соответствия запланированного виртуального положения имплантатов на интраоперационном этапе.

## Материал и методы

*Особенности проведения компьютерной томографии (КТ) для проектирования хирургических шаблонов.* Современным стандартом предоперационного планирования денальной имплантации (ДИ) является конусно-лучевая КТ (КЛКТ). Физические особенности метода (конусная форма рентгеновского луча) приводит к возникновению артефактов и искажению изображения вокруг рентген-контрастных материалов: металлов, пломбировочных материалов и эмали зубов. Несмотря на последующую программную обработку и подавление шумов, исключить ошибки при наличии артефактов невозможно. Для исключения негативного влияния указанных факторов пациентов подготавливали к диагностической КЛКТ следующим образом: во-первых, изготавливали разобщающую восковую пластинку для предотвращения смыкания зубов верхней и нижней челюстей во время исследования.

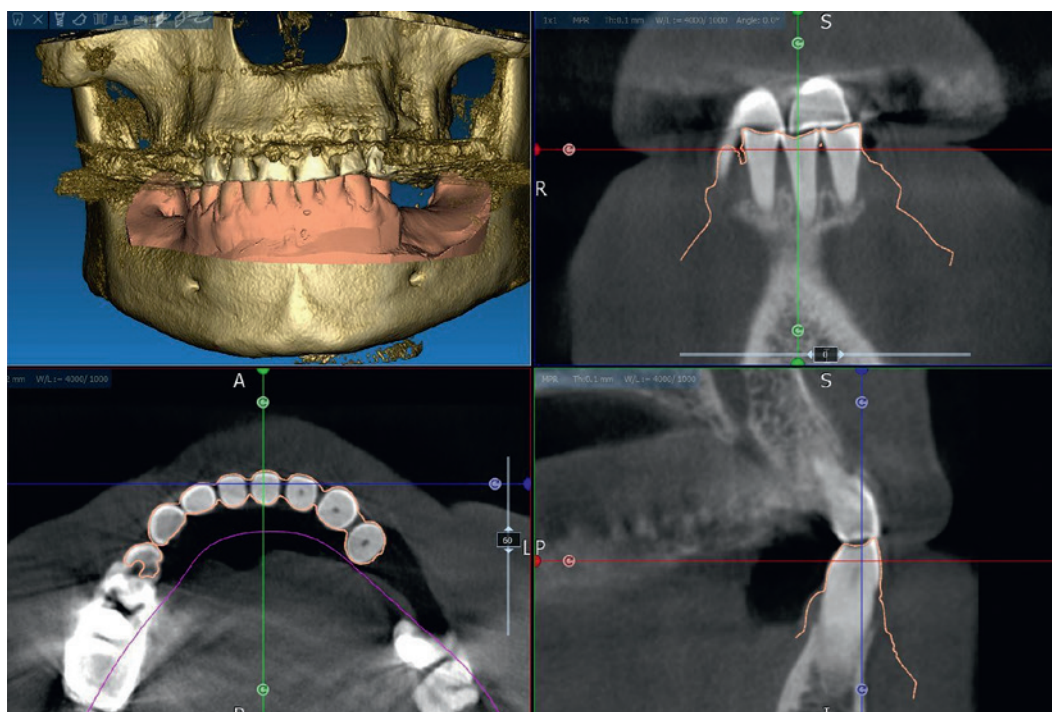


Рис. 1. Пример сопоставления цифровой модели нижней челюсти и 3D КТ. Контур виртуальной модели челюсти совпадает с контуром зубов на КТ

Figure 1. An example of comparing the digital model of the lower jaw and 3D CT. The contour of the virtual jaw model matches the contour of the teeth on CT

Это позволяет получить четкие контуры верхних и нижних зубов без наложения их друг на друга, и обеспечивает их прецизионное сопоставление со сканами челюстей и зубных рядов. Во-вторых, при наличии частичных съемных протезов перед проведением КЛКТ их снимали, т.к. они имеют рентгенконтрастные металлические элементы, являющиеся причиной артефактов, и влияют на точность контура анатомических структур при рентгенологическом исследовании. В-третьих, при наличии несъемных металлокерамических ортопедических конструкций для уменьшения помех разобщение между зубными рядами увеличивали до 5 мм за счет толщины окклюзионной пластинки. Если имелись показания к замене имеющихся коронок, их меняли на пластиковые временные несъемные конструкции до проведения КЛКТ.

**Цифровой оттиск.** Создание цифровых моделей верхней и нижней челюстей является не менее важным этапом. На сегодняшний день существуют несколько способов получения цифровых оттисков: прямой, т.е. непосредственно на приеме у врача-стоматолога, и непрямой – сканирование оттисков или гипсовых моделей в зуботехнической лаборатории [5]. Прямой способ создания цифровой модели челюсти или сегмента основан на внутри ротовом сканировании, однако, согласно данным авторов J.-H. Lee и др., 2016 г. [6], точность при сканировании интраоральными сканерами зубной дуги с протяженным дефектом имеет погрешность. Внутриротовое сканирование является лучшим способом быстрого сканирования дефекта протяженностью в 1–2 зуба и имеет точность 10 мкм. При прямом сканировании зубов рекомендуется сканировать обе дуги, поскольку это дает возможность оценить ось имплантатов по отношению к зубам-антагонистам.

Для более протяженных дефектов зубной дуги лабораторный метод получения цифрового оттиска является более предпочтительным, искажение находится в пределах 10–50 мкм.

**Программное сопоставление КЛКТ и сканов зубных рядов.** Наиболее важным шагом в проектировании хирургических шаблонов является сопоставление цифрового оттиска зубных рядов и 3D КТ. Перед сопоставлением данных мы рекомендуем проводить подготовку данных КТ для улучшения визуализации и программно-аппаратной оптимизации работы. Для этого обрезаются неиспользуемые области КТ: позвоночный столб, височные, лобные и затылочные кости.

На сегодняшний день все программы для создания хирургических шаблонов предоставляют возможность полуавтоматического сопоставления моделей данных КТ посредством постановки условных точек-маркеров на одинаковые анатомические структуры зубов обеих моделей. Такими структурами могут являться фиссуры, бугры моляров, слепые ямки резцов, оральные и вестибулярные поверхности зубов и т.д. Критерием оценки правильности сопоставления моделей является то, что контур цифрового оттиска будет совпадать с контуром зубов на 3D КТ в трех различных плоскостях. Следует отметить, что прочие твердотканые анатомические ориентиры, такие как небный шов, контрфорсы, косые линии, покрыты слизистой оболочкой, толщину которой в поперечной разрезе невозможно определить, не имея исходных данных, и, следовательно, ориентирование на данные анатомические структуры может являться ошибкой.

Некоторые программы для создания хирургических шаблонов, предполагают возможность коррекции положения цифровой модели челюсти вручную оператором в трех разных плоскостях с целью повышения точности сопоставления (рис. 1).

**Маркировка анатомических структур.** Следующим принципиальным этапом является создание моделей нижних луночковых нервов на нижней челюсти и опционно – других анатомических структур, коллизии с которыми необходимо избежать в каждом конкретном случае.



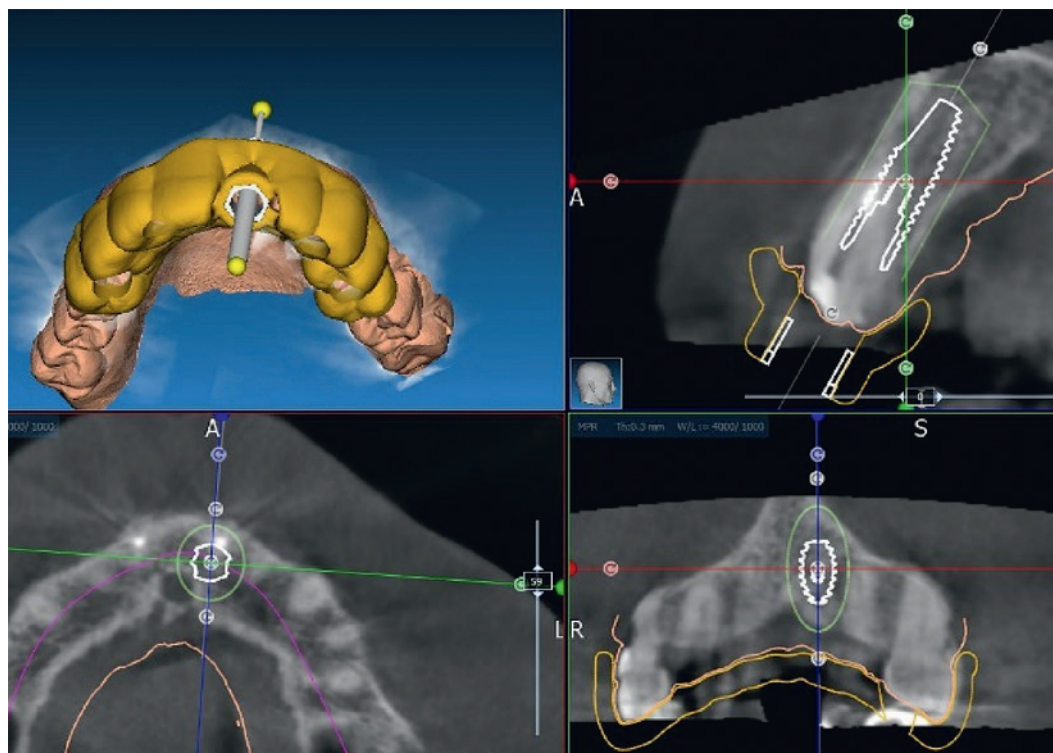


Рис. 2. Планирование хирургического шаблона. Выбор позиции имплантата в кости  
Figure 2. Planning the surgical template. Positioning the implant in the bone

При непосредственном планировании расположения имплантатов используются библиотеки 3D моделей имплантатов и сопутствующих деталей или иных 3D объектов, повторяющих геометрию модели имплантата, при условии, что данной библиотеки в базе данных нет. На этом этапе выставляется ось и глубина имплантатов. Обычно этот шаг также предполагает дополнительную загрузку виртуального воскового моделирования для оценки выхода шахт будущей конструкции. Благодаря технологии навигационной хирургии [7], особенно если заранее известны оси и глубины имплантатов, врач стоматолог-ортопед имеет возможность определить центральное соотношение челюстей перед хирургическим этапом, а также создать временную ортопедическую конструкцию для немедленной нагрузки с заранее найденным, правильным центральным соотношением челюстей.

*Этап проектирования хирургического шаблона.* Завершающим программным этапом является создание цифровой модели хирургического шаблона и финальная проверка полученной виртуальной модели на предмет шероховатостей, зазубрин и иных дефектов, которые должны быть устранены.

Завершающим этапом является экспорт stl-файла, печать хирургического шаблона, установка направляющих втулок, физическая и химическая обработка полученного изделия. Последним этапом является стерилизация перед операцией. Стандартными параметрами стерилизации в большинстве случаев является автоклавирование хирургического шаблона в течение 15 минут при температуре 121 °C либо 3 минуты при 138 °C.

## Результаты

Ниже будет предоставлен обзор клинических случаев с применением хирургических шаблонов, созданных согласно

вышеуказанной методике. Во всех представленных случаях использовалась программа RealGuide от 3Diemme.

## Клинический случай 1

Больная П. 41 год. Жалобы на боль при жевании в области зуба 2.1.

Объективно: зуб 2.1 покрыт металлокерамической коронкой, слизистая оболочка полости бледно-розового цвета, умеренно увлажнена. На КТ визуализировалась штифтово-культевая вкладка, являющаяся опорной конструкцией для металлокерамической коронки зуба 2.1, также при анализе срезов КТ была определена продольная трещина корня зуба 2.1, что является прямым показанием к удалению.

Ввиду эстетической значимости фронтальной группы зубов было принято решение об удалении зуба 2.1 с одномоментной имплантацией и немедленной нагрузкой в виде временной коронки из PMMA пластмассы.

Согласно данным, полученным в ходе КТ, было установлено, что ширина альвеолярного отростка верхней челюсти в области предполагаемого вмешательства была приблизительно 6,0–6,5 мм, поэтому принципиально важно было сохранить более 1 мм костной ткани от вестибулярной и небной поверхностей имплантата, что послужило поводом к созданию хирургического шаблона в данной клинической ситуации.

Для данной операции был выбран имплантат Strauman Bone level SLA active 4,1x14 мм. Позиция имплантата была определена таким образом, чтобы оставалось 1,2 мм костной ткани с вестибулярной и небной сторон от имплантата, а также, учитывая эстетически значимую зону, шейка имплантата должна была быть погружена на 2 мм от вестибулярного края альвеолы зуба 1.1.

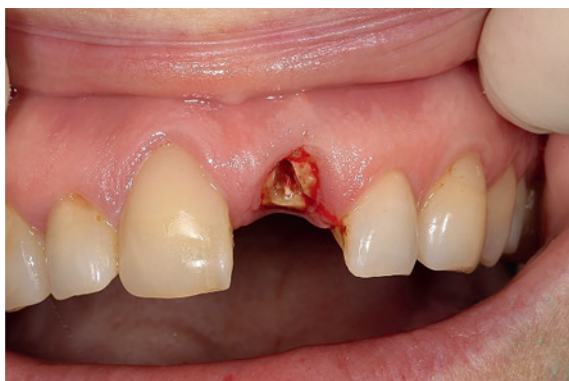

Рис. 3. Вид корня зуба 2.1. после сепарации круговой связки зуба  
Figure 3. View of the tooth root 2.1. after separation of the circular tooth ligament

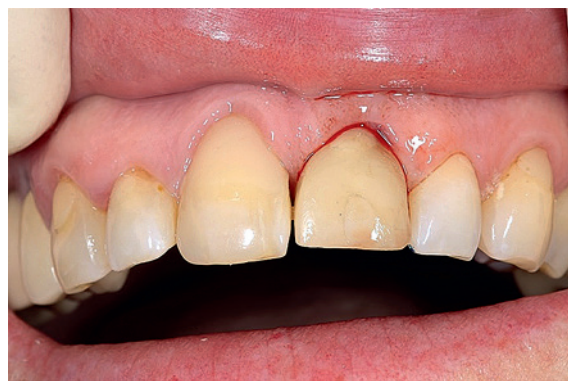

Рис. 4. Выполнено немедленное протезирование на установленный имплантат. Фрезерованная коронка из PMMA  
Figure 4. Immediate prosthetics were performed on the installed implant. Milled PMMA crown

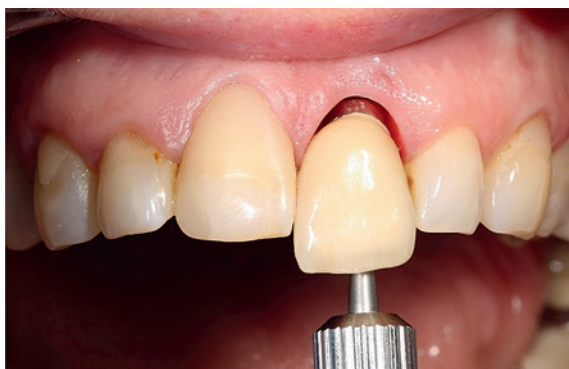

Рис. 5. Состояние зубодесневых сосочков через 4 месяца после операции  
Figure 5. The condition of the periodontal papillae 4 months after surgery

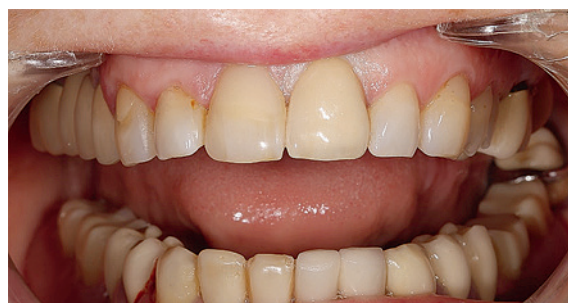

Рис. 6. Финальный вид ортопедической конструкции имплантат, выполнено немедленное протезирование (рис. 3, 4).  
Figure 6. Final view of the orthopedic construction implant, immediate prosthetics (fig. 3, 4).

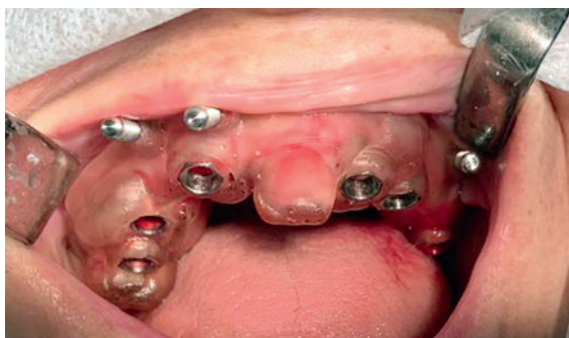

Рис. 7. Хирургический шаблон установлен в полости рта пациента с опорой на зубы 2.1, 2.7, 1.6. Произведена фиксация пирами  
Figure 7. The surgical template is installed in the patient's mouth, footing on teeth 2.1, 2.7, 1.6. Fixing with pins

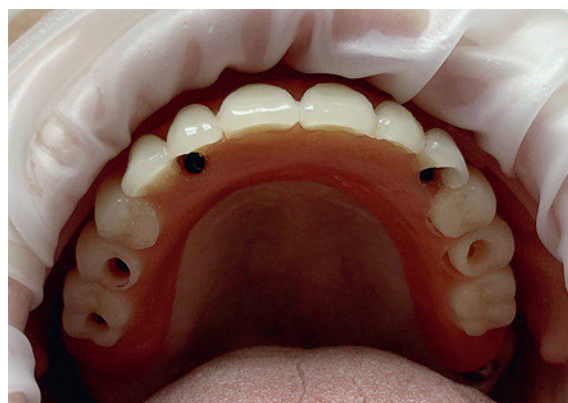

Рис. 8. Ортопедическая конструкция припасована в полости рта пациента  
Figure 8. Orthopedic construction is fitted in the patient's mouth

Помимо вышесказанного, одной из задач оперативного вмешательства являлась сохранение десневых сосочков, благодаря безлоскутной технике [8] (рис. 2).

Был создан шаблон с опорами на зубы 1.1, 1.2, 1.3, 1.4, 2.2, 2.3, 2.4 без фиксирующих пинов. Во время операции был удален зуб 2.1, припасован хирургический шаблон, выполнено сверление под контролем навигации, установлен дентальный

Через 4 месяца пациентка была приглашена на этап постоянного протезирования. Во время осмотра тест обратного торка [9] был отрицательным, пациентке была установлена коронка Emax с угловым абатментом.

Благодаря безлоскутной технике удалось добиться сохранения десневых сосочков и необходимого эстетического результата (рис. 5, 6).

## Клинический случай 2

Пациент Р. 71 год, жалобы на затрудненное пережевывание пищи. Артериальная гипертензия и сахарный диабет 2 типа в анамнезе. Объективно: интактные зубы 2.1, 2.7, 1.6. Пациент пользовался съемным пластиночным протезом.

Было принято решение об удалении зубов 2.1, 2.7, 1.6, установке 6 денальных имплантатов с отсроченной нагрузкой. Ввиду отягощенного анамнеза основной задачей было минимизировать интраоперационное инвазивное вмешательство, тем самым облегчить послеоперационный период у пациента. В связи с этим было принято решение создания хирургического шаблона таким образом, чтобы установка денальных имплантатов производилась в обход верхнечелюстных синусов и соблюдалась параллельность осей имплантатов. Также предполагалось использование мукотома с целью наименьшей травматизации слизистой оболочки.

Интраоперационно был припасован хирургический шаблон с пиновой фиксацией, сформированы ложа под контролем навигации, установлены денальные имплантаты, установлены формирователи десны, удалены зубы 2.1, 2.7, 1.6 (рис. 7). Через 2 месяца после операции, изготовлена временная ортопедическая конструкция из акриловой пластмассы с опорой на имплантаты (рис. 8).

## Обсуждение

Создание хирургических шаблонов состоит из последовательных этапов, которые предполагают наличие и последовательное использование специального программного обеспечения для виртуального проектирования хирургических шаблонов на основе данных КТ и сканирования челюстей, 3D принтера для печати шаблона, навигационных втулок для сверл из титана или РЕЕК и хирургический навигационный набор. Перед созданием хирургического шаблона каждому пациенту необходимо провести КТ верхней и нижней челюстей, а также получить цифровые отпечатки челюстей.

В данной статье мы рассмотрели два нестандартных клинических случая с использованием навигационных шаблонов. В первом клиническом случае с центральным резцом, ввиду дефицита костной ткани без хирургического шаблона было бы весьма рискованно выполнять одномоментную нагрузку, поскольку вероятность постановки детального имплантата ровно посередине альвеолярного отростка нижней челюсти была бы мала. Что касается клинического случая с пациентом, имеющим отягощенный сопутствующими заболеваниями анамнез, в случае невозможности установки денальных имплантатов без контроля навигации необходимым было проведение двустороннего синус-лифтинга, а также интраоперационно отслоение слизисто-надкостничного лоскута на всю длину альвеолярного гребня, что значительно усложнило бы послеоперационный период у данного пациента.

## Вывод

Навигационные хирургические шаблоны являются необходимым инструментом при установке денальных имплантатов и позволяют обеспечить точную запланированную позицию имплантата с учетом объема доступной кости и будущей ортопедической конструкции. Качественное планирование операции и соблюдение технических аспектов на этапе изготовления

шаблона помогают избежать ошибок и рисков как во время, так и после операции, а также облегчить течение послеоперационного периода у пациентов. Правильно выбранные позиции и оси имплантатов позволяют эффективно осуществлять непосредственную нагрузку после имплантации, повысить эстетичный вид финальной ортопедической конструкции и увеличить срок службы имплантатов.

## ЛИТЕРАТУРА

1. Кулаков А.А., Подорванова С.В., Мураев А.А. Применение хирургических шаблонов при операциях денальной имплантации. *Материалы форума «Стоматология»*. 2002. 162 с.
2. Hyo Joon Kim, Hee Jin Kim, Seong Yong Moon. A Prospective Study on Accuracy of Computer-Based Fully Guided Versus Pilot-Guided Implant Surgery. *Appl. Sci.* 2020;10(6):1975. <https://doi.org/10.3390/app10061975>.
3. Иванов С.Ю., Мураев А.А., Ямуркова Н.Ф., Мигура С.А. Хирургическая тактика при перфорации слизистой оболочки верхнечелюстного синуса возникающей при выполнении операции синус-лифтинга. *Стоматологический журнал*. 2009;2:176–8.
4. Ramasamy M., Giri, Raja R., et al. Implant surgical guides: From the past to the present. *J. Pharm. Bioallied Sci.* 2013;5(5):98–102.
5. Кобозев М.И., Баландина М.А., Мураев А.А., Рябова В.М., Иванов С.Ю. Сохранение объема альвеолярного гребня: анализ результатов по данным конусно-лучевой компьютерной томографии, *J. Sci. Articl. "Health and Education Millennium"*. 2016;18(1):84–91.
6. Lee J.-H., Yun J.-H., Han J.-S., et al. Repeatability of Intraoral Scanners for Complete Arch Scan of Partially Edentulous Dentitions: An In Vitro Study. *J. Clin. Med.* 2019;8(8):1187. doi: 10.3390/jcm8081187.
7. Мураев А.А., Гажева Ю.В., Ивашикевич С.Г. и др. Новый подход к объемной реконструкции сложных дефектов альвеолярной кости. *Современные технологии в медицине*. 2017;9(2):38–45. <https://doi.org/10.17691/stm2017.9.2.04>
8. Иванов С.Ю., Мураев А.А., Рукина Е.А., Бунев А.А. Метод непосредственной денальной имплантации. *Современные проблемы науки и образования*. 2015;5.
9. Simeone S.G., Rios M., Simonpietri J. Reverse torque of 30 Ncm applied to dental implants as test for osseointegration — a human observational study. *Implant. Dent.* 2016. doi: 10.1186/s40729-016-0060-4.

Поступила 17.04.20

Принята в печать 06.06.20

## REFERENCES

1. Kulakov A.A., Podorvanova S.V., Muraev A.A. The use of surgical templates for dental implantation operations. *Materials of the forum "Dentistry"*. 2002. P. 162.
2. Hyo Joon Kim, Hee Jin Kim and Seong Yong Moon. A Prospective Study on Accuracy of Computer-Based Fully Guided Versus Pilot-Guided Implant Surgery. *Appl. Sci.* 2020;10(6):1975; <https://doi.org/10.3390/app10061975>
3. Ivanov S.Yu., Muraev A.A., Yamurkova N.F., Migura S.A. Surgical tactics for perforation of the maxillary sinus mucosa arising during the sinus lift operation. *Stomatologicheskii zhurnal*. 2009; 2: 176–8.
4. Manikandan Ramasamy, Giri, Ramesh Raja, Subramonian, Karthik, Rachuri Narendrakumar. Implant surgical guides: From the past to the present. *J. Pharm. Bioallied Sci.* 2013;5(5):98–102.
5. Kobozev M.I., Balandina M.A., Muraev A.A., Ryabova V.M., Ivanov S.Yu. Preservation of the volume of the alveolar ridge: analysis of the results according to the data of cone beam computed tomography.

- J. Sci. Articl. "Health and Education Millennium". 2016; 18(1): 84–91.*
6. *Jae-Hyun Lee, Je-Hyeon Yun, Jung-Suk Han, In-Sung Luke Yeo, Hyung-In Yoon. Repeatability of Intraoral Scanners for Complete Arch Scan of Partially Edentulous Dentitions: An In Vitro Study. J. Clin. Med. 2019;8(8):1187. doi: 10.3390/jcm8081187.*
  7. *Muraev A.A., Gazhva Yu.V., Ivashkevich S.G., Ryabova V.M., Korotkova N.L., Semenova Yu.A., Metsuku I.N., Faizullin R.L., Ivanov S.Yu. A new approach to volumetric reconstruction of complex alveolar bone defects. Sovr. Tehnol. Med. 2017;9(2):38–45. <https://doi.org/10.17691/stm2017.9.2.04>.*
  8. *Ivanov S.Yu., Muraev A.A., Rukina E.A., Bunev A.A. Direct dental implantation method. Sovremennye problemi nauki i obrazovaniya. 2015;5.*
  9. *Sabrina G. Simeone, Maria Rios, and Jeannette Simonpietri "Reverse torque of 30 Ncm applied to dental implants as test for osseointegration" – a human observational study. Implant. Dent. 2016. doi: 10.1186/s40729-016-0060-4.*

Received 17.04.20

Accepted 06.06.20

*Вклад авторов: Н.Е. Дегтярев – компьютерное планирование и выполнение хирургического этапа лечения, написание статьи. Р.Ф. Мухаметшин – анализ материала, написание статьи, курирование хирургических и ортопедических этапов лечения. С. Мамедов – написание раздела введение, перевод абстракта на английский язык, формулировка вывода. С.В. Апресян – составление дизайна исследования, итоговая коррекция текста статьи. Д.С. Ковган – выполнение ортопедического этапа лечения. Ю.А. Семенова – консультирование по вопросам непосредственной дентальной имплантации в протоколе немедленной нагрузки.*

*Authors' contributions: N.E. Degtyarev – computer planning and implementation of the surgical stage of treatment, writing a manuscript. R.F. Mukhametshin – analysis of the material, writing a manuscript, supervising the surgical and orthopedic stages of treatment. S. Mamedov – writing the introduction section, translating the abstract into English, formulating the conclusion. S.V. Apresyan – preparation of the research design, final correction of the article text. D.S. Kovgan – performing the orthopedic stage of the treatment; Y.A. Semenova – consulting on direct dental implantation in the immediate loading protocol.*

#### Информация об авторах:

*Н.Е. Дегтярев – ординатор кафедры челюстно-лицевой хирургии и хирургической стоматологии, Российского Университета Дружбы Народов, Москва, Россия; e-mail: nikita@alpinid.com*

*Р.Ф. Мухаметшин – к.м.н., ассистент кафедры челюстно-лицевой хирургии и хирургической стоматологии, Российского Университета Дружбы Народов, Москва, Россия; e-mail: roma\_tuxa@mail.ru*

*С. Мамедов – аспирант кафедры челюстно-лицевой хирургии и хирургической стоматологии, Российского Университета Дружбы Народов, Москва, Россия; e-mail: mamedov\_93@mail.ru*

*С.В. Апресян – к.м.н., профессор кафедры ортопедической стоматологии Российского Университета Дружбы Народов, Москва, Россия; e-mail: dr.apresyan@gmail.com. ORCID: 0000-0002-3281-707X*

*Д.С. Ковган – аспирант кафедры ортопедической стоматологии Российского Университета Дружбы Народов, Москва, Россия; e-mail: megaspayn@mail.ru*

*Ю.А. Семенова – к.м.н., доцент кафедры челюстно-лицевой хирургии и хирургической стоматологии, Российского Университета Дружбы Народов, Москва, Россия; e-mail: juliya\_semenova@bk.ru*

#### Information about the authors:

*N.E. Degtyarev – resident of the Department of Maxillofacial Surgery and Surgical Dentistry, Peoples' Friendship University of Russia, Moscow, Russia; e-mail: nikita@alpinid.com*

*R.F. Mukhametshin – PhD, Assistant of the Department of Oral and Maxillofacial Surgery and Surgical Dentistry, Peoples' Friendship University of Russia, Moscow, Russia; e-mail: roma\_tuxa@mail.ru*

*S. Mamedov – Postgraduate student of the Department of Maxillofacial Surgery and Surgical Dentistry, Peoples' Friendship University of Russia, Moscow, Russia; e-mail: mamedov\_93@mail.ru*

*S.V. Apresyan – PhD, Professor of the Department of Prosthetic Dentistry, Peoples' Friendship University of Russia, Moscow, Russia; e-mail: dr.apresyan@gmail.com. ORCID: 0000-0002-3281-707X*

*D.S. Kovgan – Postgraduate student of the Department of Prosthetic Dentistry, Peoples' Friendship University of Russia, Moscow, Russia; e-mail: megaspayn@mail.ru*

*Y.A. Semenova – PhD, Associate Professor of the Department of Maxillofacial Surgery and Surgical Dentistry, Peoples' Friendship University of Russia, Moscow, Russia; e-mail: juliya\_semenova@bk.ru*

©Коллектив авторов, 2020

## Одномоментное удаление местно-распространенной опухоли полости рта и микрохирургическая реконструкция костным лоскутом с остеоинтегрированными имплантатами

Д.Н. Назарян<sup>1</sup>, А.С. Дикарев, А.С. Караян<sup>1</sup>, М.А. Мохирев<sup>1</sup>, И.Н. Ляшев<sup>1</sup>, Г.К. Захаров<sup>1</sup>, А.В. Федосов<sup>1</sup>, А.В. Батырев<sup>1</sup>, М.Б. Потапов<sup>2</sup>, М.М. Черненький<sup>1</sup>, Ю.А. Васильев<sup>3</sup>, Г.Г. Кялов<sup>4</sup>, Л.А. Снегирев<sup>5</sup>, С.С. Чаушева<sup>1</sup>, Ю.Н. Васильева<sup>6</sup>

<sup>1</sup>Отделение челюстно-лицевой и пластической хирургии ФГБУ НМИЦО ФМБА России, Москва, Россия

<sup>2</sup>Отделение реконструктивной и пластической хирургии ФГНБУ РНЦХ им. акад. Б.В. Петровского, Москва, Россия

<sup>3</sup>ФБУЗ НПКЦ ДиТ ДЗМ, Москва, Россия

<sup>4</sup>NKclinic, Москва, Россия

<sup>5</sup>Бостонский институт эстетической стоматологии, Москва, Россия

<sup>6</sup>Кафедра лучевой диагностики МГМСУ, Москва, Россия

## Clinical example of the upper and lower jaws right-sided oropharyngeal block resection with one-stage

D.N. Nazaryan<sup>1</sup>, A.S. Dikarev, A.S. Karayan<sup>1</sup>, M.A. Mokhirev<sup>1</sup>, I.N. Lyashev<sup>1</sup>, G.K. Zakharov<sup>1</sup>, A.V. Fedosov<sup>1</sup>, A.V. Batyrev<sup>1</sup>, M.B. Potapov<sup>2</sup>, M.M. Chernenky<sup>1</sup>, Yu.A. Vasiliev<sup>3</sup>, G.G. Kyalov<sup>4</sup>, L.A. Snegirev<sup>5</sup>, S.S. Chausheva<sup>1</sup>, Yu.N. Vasilyeva<sup>6</sup>

<sup>1</sup>Department of Maxillofacial and Plastic Surgery, Federal State Budgetary Institution NMSCO FMBA of Russia, Moscow, Russia

<sup>2</sup>Department of Reconstructive and Plastic Surgery, FSSBI RSCS n.a. acad. B.V. Petrovsky, Moscow, Russia

<sup>3</sup>FSCI SPCC DTT DHM, Moscow, Russia

<sup>4</sup>NKclinic, Moscow, Russia

<sup>5</sup>Boston Institute of Aesthetic Dentistry, Moscow, Russia

<sup>6</sup>Department of Radiation Diagnostics, MSMDU, Moscow, Russia

## 在去除口腔局部进展肿瘤的同时用骨瓣骨整合植入物进行显微外科手术重建

D.N. Nazaryan<sup>1</sup>, A.S. Dikarev, A.S. Karayan<sup>1</sup>, M.A. Mokhirev<sup>1</sup>, I.N. Lyashev<sup>1</sup>, G.K. Zakharov<sup>1</sup>, A.V. Fedosov<sup>1</sup>, A.V. Batyrev<sup>1</sup>, M.B. Potapov<sup>2</sup>, M.M. Chernenky<sup>1</sup>, Yu.A. Vasiliev<sup>3</sup>, G.G. Kyalov<sup>4</sup>, L.A. Snegirev<sup>5</sup>, S.S. Chausheva<sup>1</sup>, Yu.N. Vasilyeva<sup>6</sup>

<sup>1</sup>Department of Maxillofacial and Plastic Surgery, Federal State Budgetary Institution NMSCO FMBA of Russia, Moscow, Russia

<sup>2</sup>Department of Reconstructive and Plastic Surgery, FSSBI RSCS n.a. acad. B.V. Petrovsky, Moscow, Russia

<sup>3</sup>FSCI SPCC DTT DHM, Moscow, Russia

<sup>4</sup>NKclinic, Moscow, Russia

<sup>5</sup>Boston Institute of Aesthetic Dentistry, Moscow, Russia

<sup>6</sup>Department of Radiation Diagnostics, MSMDU, Moscow, Russia

Doi: 10.25792/HN.2020.8.3.68-75

В статье описан клинический случай пациентки с диагнозом: «миоэпителиома правой подчелюстной слюнной железы с деструкцией правой половины нижней и верхней челюстей, распространением на правую половину окологлоточного пространства и ротоглотки». Была выбрана методика использования двух ревааскуляризованных комбинированных малоберцовых кожно-костно-мышечных трансплантатов для реконструкции резецированных половин челюстей, с дентальной имплантацией и немедленной нагрузкой искусственными коронками для реабилитации зубных рядов и стабилизации реконструированной зубочелюстной системы в связи с наличием подвижной структуры в виде нижней челюсти. Через воротникообразный разрез по шейной складке, переходящий в подподбородочную область и на нижнюю губу были выполнены модифицированная радикальная двусторонняя шейная лимфодиссекция, срединная вертикальная мандибулотомия, согласно предоперационной модели планирования выполнена остеотомия у основания правого мыщелкового отростка. Следующим этапом выполнялась мобилизация и резекция опухоли окологлоточного пространства и правой верхней челюсти блоком. В связи с прямым сообщением после резекции полости рта с магистральными сосудами шеи имелись прямые показания к устранению раневого дефекта. Одномоментно двумя бригадами хирургов выполнялось выделение свободных малоберцовых трансплантатов и последующая их моделировка, согласно интраоперационному шаблону с дентальной имплантацией и установкой временных коронок. Далее пациентка была направлена на проведение лучевой терапии.

Наш опыт показал, что одновременная реконструкция по жизненным показаниям с одновременным забором двух свободных малоберцовых кожно-костно-мышечных трансплантатов можно рассматривать как методику выбора в случае сопоставимых по объему дефектов как после различных травм, так и после проведенных ранее хирургических вмешательств или для одномоментной реконструкции. После оценки сопутствующих

рисков оперативного вмешательства это снижает сроки реабилитации пациента и позволяет ему перенести лечение с минимальной социальной дезадаптацией.

**Ключевые слова:** дефект челюсти, свободный малоберцовый лоскут, микрохирургическая аутотрансплантация, дентальная имплантация, несъемное протезирование, 3D моделирование, 3D имплантация, немедленная нагрузка при имплантации

**Конфликт интересов.** Авторы заявляют об отсутствии конфликта интересов.

**Финансирование.** Работа выполнена без спонсорской поддержки.

**Для цитирования:** Назарян Д.Н., Дикарев А.С., Караян А.С., Мохирев М.А., Ляшев И.Н., Захаров Г.К., Федосов А.В., Батырев А.В., Потапов М.Б., Черненко М.М., Васильев Ю.А., Кялов Г.Г., Снегирев Л.А., Чаушева С.С., Васильева Ю.Н. Одномоментное удаление местно-распространенной опухоли полости рта и микрохирургической реконструкцией костным лоскутом с остеоинтегрированными имплантатами. Голова и шея. Российский журнал = Head and neck. Russian Journal. 2020;8(3):68–75

Авторы несут ответственность за оригинальность представленных данных и возможность публикации иллюстративного материала – таблиц, рисунков, фотографий пациентов.

## ABSTRACT

The article describes a clinical case of a patient with the diagnosis: "myoepithelioma of the right submandibular salivary gland with destruction of the right half of the lower and upper jaws, spreading to the right half of the peripharyngeal space and oropharynx." A technique was chosen to use two revascularized combined peroneal skin-musculoskeletal grafts for the reconstruction of the resected halves of the jaws, with dental implantation and immediate loading with artificial crowns for the rehabilitation of the dentition and stabilization of the reconstructed dentoalveolar system, due to the presence of a lower jaw as a movable structure. A modified radical bilateral cervical lymphadenectomy, median vertical mandibulotomy were performed through a collar-shaped incision along the cervical fold, passing into the submental region and the lower lip; osteotomy was performed at the base of the right condylar process according to the preoperative planning model. The next step was the mobilization and resection of the tumor in the peripharyngeal space and the right upper jaw en bloc. Due to direct communication with the major vessels of the neck after the resection of the oral cavity, there were direct indications for the elimination of the wound defect. Simultaneously, two teams of surgeons performed the isolation of free peroneal grafts and their subsequent modeling, according to the intraoperative template with dental implantation and the installation of temporary crowns. Then the patient was referred for radiation therapy.

Our experience has shown that the simultaneous reconstruction for vital indications with the simultaneous collection of two free peroneal skin-musculoskeletal grafts can be considered as a method of choice in the case of defects of comparable size both after various injuries and after previous surgical interventions or for one-stage reconstruction. After assessing the associated risks of surgical intervention, it is possible to reduce the patient's rehabilitation time and allow him to go through treatment with minimal social disadaptation.

**Key words:** jaw defect, free peroneal flap, microsurgical autotransplantation, dental implantation, fixed prosthetics, 3D modeling, 3D implantation, immediate loading during implantation

**Conflicts of interest.** The authors have no conflicts of interest to declare.

**Funding.** There was no funding for this study.

**For citation:** D.N. Nazaryan, A.S. Dikarev, A.S. Karayan, M.A. Mokhirev, I.N. Lyashev, G.K. Zakharov, A.V. Fedosov, A.V. Batyrev, M.B. Potapov, M.M. Chernenky, Yu.A. Vasiliev, G.G. Kyalov, L.A. Snegirev, S.S. Chausheva, Yu.N. Vasilyeva. Clinical example of the upper and lower jaws right-sided oropharyngeal block resection with one-stage. Head and neck. Russian Journal. 2020;8(3):68–75

The authors are responsible for the originality of the data presented and the possibility of publishing illustrative material – tables, figures, photographs of patients.

## 摘要

本文描述了一例临床诊断为“右颌下涎腺肌上皮瘤，右半下颌骨破坏，右上颌骨破坏，扩散至咽周间隙和口咽的右半部分”的临床病例。采用两种吻合血管的腓骨皮肤-肌肉骨骼联合移植重建切除的颌骨，并种植牙，即刻装载人工牙冠，以修复牙列和稳定重建的牙槽系统，这是由于存在一个下颚作为一个活动结构的缘故，因此，我们选择了一种技术来重建半个颌骨，并即刻植入人工冠，以修复牙列和稳定重建的牙槽系统。改良根治性双侧颈淋巴结清扫术，下颌正中垂直切开术，沿颈褶经颈颌状切口进入颞下区和下唇，右侧髌突根部按术前计划模式行截骨术。下一步是整块松解和切除咽周间隙和右上颌骨的肿瘤。由于口腔切除后直接与颈部主要血管相通，有直接消除伤口缺损的指征。同时，两组外科医生根据术中模板牙种植和临时冠的安装，进行游离腓骨移植物的分离和随后的建模。然后，病人被转介接受放射治疗。我们的经验表明，在各种损伤和既往手术干预后或一期重建大小相当的缺损的情况下，可以考虑同时重建重要适应症，同时收集两块游离的腓骨皮肤-肌肉骨骼移植。在评估了手术干预的相关风险后，有可能减少患者的康复时间，并允许他在最小程度的社会适应障碍的情况下接受治疗。

**关键词:** 颌骨缺损，游离腓骨瓣，显微外科自体移植，牙种植，固定义齿，三维建模，三维种植，种植过程中即时装载

конфликт интересов. Автор не имеет конфликта интересов.

финансирование. Данное исследование не финансировалось.

ссылка: D.N. Nazaryan, A.S. Dikarev, A.S. Karayan, M.A. Mokhiev, I.N. Lyashev, G.K. Zakharov, A.V. Fedosov, A.V. Batyrev, M.B. Potapov, M.M. Chernenky, Yu.A. Vasiliev, G.G. Kyalov, L.A. Snegirev, S.S. Chausheva, Yu.N. Vasilyeva. *Clinical example of the upper and lower jaws right-sided oropharyngeal block resection with one-stage. Head and neck. Russian Journal.* 2020;8(3):68–75

автор несет ответственность за оригинальность и достоверность предоставленных данных – таблицы, цифры, фотографии пациента.

## Введение

В данной статье описан клинический случай пациентки с миозитомом правой подчелюстной слюнной железы с деструкцией правой половины нижней и верхней челюстей, распространением на правую половину окологлоточного пространства и ротоглотки. Для закрытия интраоперационного дефекта наша команда применила два реvascularизированных малоберцовых кожно-костно-мышечных трансплантата, одновременно установленные дентальные имплантаты и искусственные коронки для реабилитации зубных рядов и стабилизации зубочелюстной системы. В изученной нами литературе мы не нашли апробированной методики закрытия сопоставимых по объему дефектов. Наиболее близкая клиническая ситуация была описана M. Nişanc, M. Türegün [1], авторы применяли два реvascularизированных малоберцовых и радиальный трансплантаты для реконструкции обширного посттравматического дефекта верхней и нижней челюстей, мягких тканей средней зоны лица.

## Материал и методы

Больная 41 лет с диагнозом: «рак правой подчелюстной слюнной железы с распространением на правую половину окологлоточного пространства, деструкцией правой половины верхней и нижней челюстей с метастазами в лимфоузлы шеи справа. T4acN1M0 IVa ст., II кл.». Комбинированное лечение от 2018 г.: 04.07.2018 – 4 курса полихимиотерапии (ПХТ), 08.2018 – дистанционная лучевая терапия (ДЛТ) суммарная очаговая доза (СОД) 38 Гр. Распад. Болевой синдром. Угроза кровотечения.

Анамнез заболевания: по месту жительства в 2014 г. проводилось хирургическое лечение по поводу образования правой подчелюстной слюнной железы: удаление правой подчелюстной слюнной железы. По результатам гистологического исследования – смешанная опухоль. В 2015 г. в связи с рецидивом образования проведено повторное хирургическое вмешательство в объеме экстирпации подчелюстной слюнной железы. На динамическом наблюдении не находилась.

В январе 2018 г. самостоятельно отметила повторное появление опухоли. В апреле 2018 г. выполнена биопсия образования, патогистологическое исследование: ацинарно-клеточная аденокарцинома из светлых клеток слюнной железы. После обследования был поставлен диагноз «рак подчелюстной слюнной железы с распространением на правую половину окологлоточного пространства и деструкцией нижней и верхней челюстей с метастазами в лимфоузлы шеи справа T4N1M0, IV ст. В связи с распространенностью опухолевого процесса, наличием верифицированных метастазов в лимфатических узлах шеи справа пациентке была назначена паллиативная ПХТ и ДЛТ по месту жительства. Проведено 4 курса ПХТ (доксорубин, цисплатин),

курс ДЛТ СОД 38 Гр с незначительной резорбцией. Пациентка обратилась к нам для консультации.

Было проведено обследование пациентки по протоколу:

1. антропометрия (рис. 1, 2);
2. мультиспиральная компьютерная томография (МСКТ) до и после в/в контрастного усиления, с последующей реконструкцией изображений челюстно-лицевой области, мягких тканей шеи, нижних конечностей с ангиоконтрастированием;
3. магнитно-резонансная томография (МРТ) до и после в/в контрастного усиления, с последующей реконструкцией изображений челюстно-лицевой области и мягких тканей шеи;
4. электромиография (ЭМГ);
5. ультразвуковое исследование (УЗИ) мягких тканей шеи, органов брюшной полости и малого таза;
6. позитронно-эмиссионная компьютерная томография тела;
7. дуплексное сканирование артерий и вен головы и шеи, нижних конечностей;
8. снятие цифровых оттисков зубных рядов верхней и нижней челюстей.

Далее в послеоперационном периоде проводилось динамическое наблюдение и контроль через 1, 6, 12 месяцев после выполненного хирургического лечения по протоколу:

1. антропометрия;
2. МСКТ до и после в/в контрастного усиления, с последующей реконструкцией изображений, челюстно-лицевой области, мягких тканей шеи;
3. МРТ до и после в/в контрастного усиления, с последующей реконструкцией изображений челюстно-лицевой области и мягких тканей шеи;
4. ЭМГ;
5. УЗИ мягких тканей шеи, органов брюшной полости и малого таза;
6. МСКТ органов грудной клетки.

По данным КТ и МР-срезов (рис. 3, 4) отмечалась деформация лицевого черепа с зонами вздутия и деструкции костной ткани в области угла и основания суставного отростка нижней челюсти справа, альвеолярного отростка верхней челюсти справа, с распространением изменений по оральной и вестибулярной поверхностям, с истончением и деструкцией кортикальных пластинок на данном уровне. В правой подчелюстной области, занимая все пространство дна полости рта справа, с распространением на подъязычное, окологлоточное, каротидное и предпозвоночное пространства, отмечалось многоузловое образование с достаточно четкими, неровными контурами. Данное образование деформировало указанные области. Язык, а также просвет глотки были оттеснены влево за счет распространения образования в область рото- и гортаноглотки, их просвет сужен. В примыкающем к описанному образованию пространстве описанные сосудистые структуры справа были оттеснены, гибли образование.

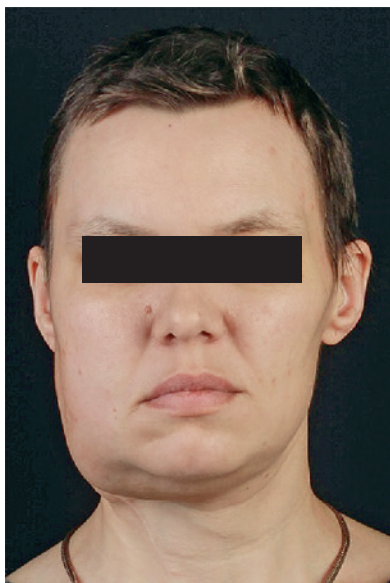

Рис. 1. Фото пациентки до лечения  
Figure 1. Photo of the patient before treatment

После проведенного обследования, исключения отдаленных метастазов, в связи с проведенными ПХТ и ДЛТ, имеющимися в анамнезе эпизодами кровотечений из распада опухоли, выраженного болевого синдрома и отказа профильных учреждений в оказании медицинской помощи было принято решение о выполнении хирургического вмешательства в объеме: правосторонняя орофарингеальная блок-резекция верхней и нижней челюстей, двусторонняя шейная лимфодиссекция с одномоментной реконструкцией двумя свободными ревааскуляризованными малоберцовыми кожно-костно-мышечными аутотрансплантатами,

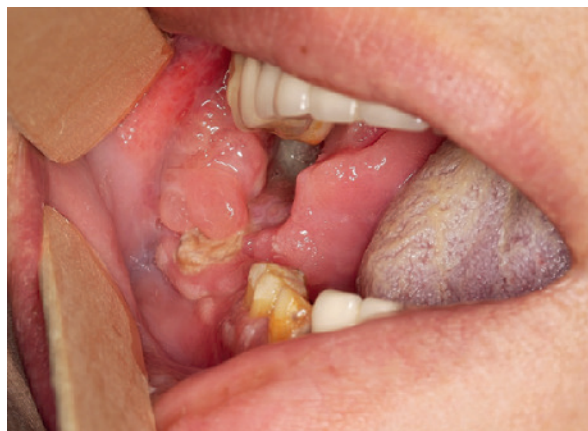

Рис. 2. Опухоль в полости рта  
Figure 2. Swelling in the oral cavity

дентальной имплантацией с немедленной нагрузкой временными коронками (рис. 5). Руководствуясь принципами аблативной онкологической и реконструктивной хирургии в связи с наличием после этапа резекции сквозного дефекта из полости рта к магистральным сосудам шеи справа стоял выбор между использованием регионарных перемещенных лоскутов (пекторальный лоскут), что является стандартом в данных ситуациях, и использованием ревааскуляризованных лоскутов. Данная тактика использования двух ревааскуляризованных трансплантатов имела свои преимущества, при помощи трансплантатов мы планировали восстановить опорность утраченных костных структур лицевого скелета, целостность зубочелюстной системы и минимизировать социальную дезадаптацию пациентки, исключая минусы использования регионарных перемещенных лоскутов – постуральные проблемы в послеоперационном реабилита-

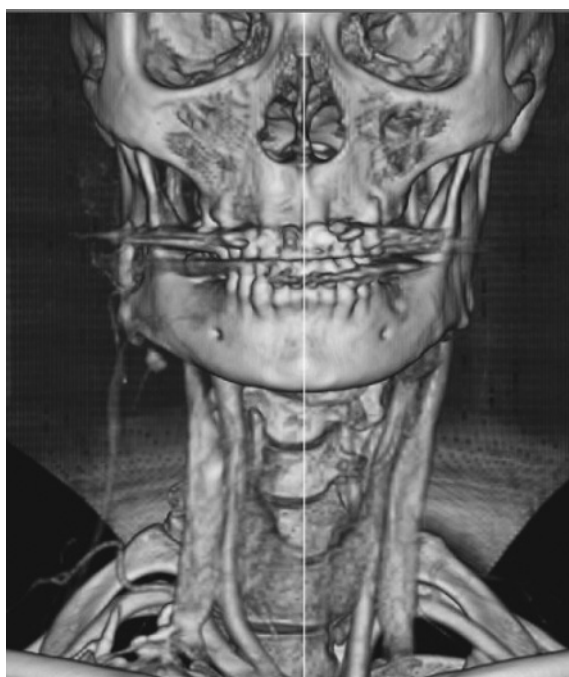


Рис. 3. 3Д реконструкция черепа и шеи пациентки  
Figure 3. 3D reconstruction of the patient's skull and neck

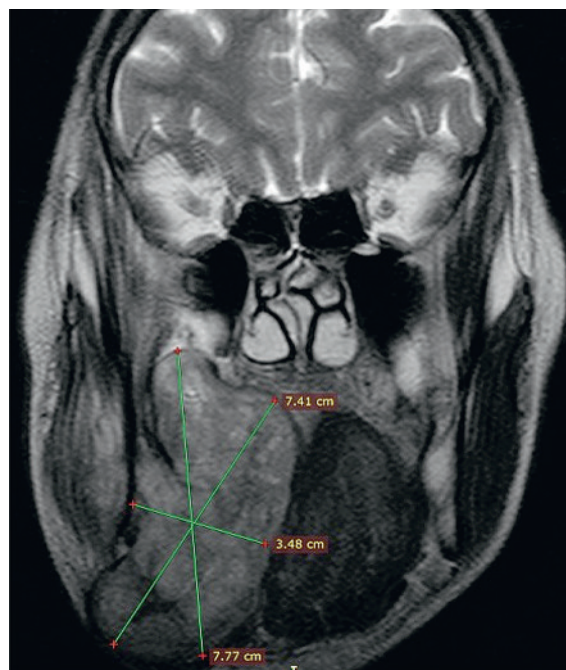

Рис. 4. МРТ: срез опухоли  
Figure 4. MRI: slice of the tumor



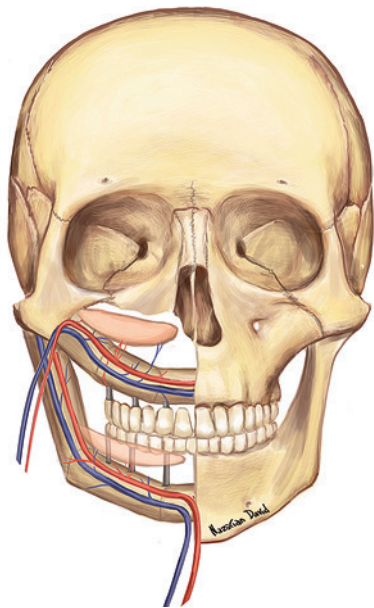


Рис. 5. Схема операции  
Figure 5. Scheme of the operation

ционном периоде, потребность в дальнейшей отсроченной реконструкции.

В основе планирования данной операции наша команда опиралась на принцип реконструкции функциональности всей отсутствующей после резекции зубочелюстной системы пациентки и, исходя из вышеизложенного, была выбрана предложенная тактика. В изученной нами литературе мы нашли единственный описанный случай с использованием похожей методики [1]. Другими бригадами выполнялись попытки подобных реконструкций, но с использованием одного или двух меньших трансплантатов [2–4].

В связи с многокомпонентностью и наличием подвижных структур (нижняя челюсть), после изучения литературы по данной теме [5–8] было принято решение об одномоментной установке 6 дентальных имплантатов Repova (по 3 в области реконструируемых верхней и нижней челюстей) с интраоперационной нагрузкой временными коронками с целью дополнительной опоры и стабилизации положения реконструированных челюстей.

На подготовительном этапе были сняты точные силиконовые оттиски зубных рядов верхней и нижней челюстей пациентки, которые в дальнейшем были переведены в виртуальные, и выполнена суперимпозиция STL-моделей и МСКТ черепа пациентки для устранения неточности отображения анатомии зубов. После определения границ резекции была восстановлена целостность зубных рядов методом цифрового wax-up и далее виртуально выполнена резекция. Относительно цифровых зубных рядов и пострезекционного дефекта выполнили моделировку и адаптацию малоберцовых трансплантатов. После этого была проведена виртуальная расстановка дентальных имплантатов.

Отталкиваясь от финальной моделировки трансплантатов, расстановки дентальных имплантатов, мостовидных протезов, были изготовлены навигационные и сборочные шаблоны для костного компонента малоберцовых трансплантатов, позиционирующие шаблоны для дентальной имплантации и мостовидные протезы зубных рядов верхней и нижней челюстей.

В условиях эндотрахеального наркоза через воротничкообразный разрез по шейной складке, переходящий в подподбородочную область и на нижнюю губу, была выполнена модифицированная радикальная двусторонняя шейная лимфодиссекция III типа. Необходимость выполнения шейной лимфодиссекции на контрлатеральной стороне нами была обоснована обеспечением доступа к реципиентным сосудам для реваскуляризации одного из малоберцовых трансплантатов в дополнение к описанным увеличенным лимфатическим узлам данной стороны, несмотря на отрицательную пункцию лимфатических узлов. Выполнены срединная вертикальная мандибулотомия, остеотомия у основания правого мыщелкового отростка, далее проведена мобилизация и резекция опухоли окологлоточного пространства и правой верхней челюсти блоком (рис. 6).

В связи с прямым сообщением после резекции полости рта с магистральными сосудами шеи имелись прямые показания к устранению раневого дефекта. Одномоментно двумя бригадами хирургов выполнялось выделение свободных малоберцовых трансплантатов и последующая их моделировка, согласно интраоперационному шаблону с дентальной имплантацией и установкой временных коронок. Заранее изготовленные шахты в мостовидных протезах для вклеивания титановых абатментов, согласно осям наклона имплантатов, выполняли функцию двойного контроля точности интраоперационной моделировки в связи с тем, что финальный остеосинтез трансплантатов выполнялся после склеивания титановых оснований в мостовидных протезах. Фиксация в области дефекта проводилась под контролем окклюзионной стабильности мостовидных протезов временных коронок с опорой на дентальные имплантаты.

Анастомозы накладывались для верхней челюсти между правой наружной сонной и малоберцовой артериями, правой наружной яремной и малоберцовой венами, для нижней челюсти – между левой лицевой и малоберцовой артериями и наружной яремной и малоберцовой венами.

На рис. 7 представлен вид раны после остеосинтеза и восстановления кровообращения в трансплантатах.

### Результаты

Результат послеоперационного гистологического исследования – злокачественная миозепителиома (ICD-O code 8982/3).

В послеоперационном периоде реабилитация прошла без осложнений. Донорские области зажили первичным натяжением без диастазов, реципиентные области – первичным натяжением. Отмечались затруднения при глотании в связи с объемом операционной травмы и выраженным отеком. На 18-е сутки пациентка была деканюлирована. Через 3 недели после тренировок глотание восстановилось, назогастральный зонд был удален. Активизация проводилась с первых суток.

Донорские области зажили без осложнений, отличием от стандартной реабилитации таких больных было ограничение в ходьбе. Возвращение к физическим нагрузкам в полном объеме наблюдалось через 3 недели. Далее пациентка была направлена на проведение лучевой терапии.

Контрольные снимки через 12 месяцев после операции представлены на рис. 8–10.

### Обсуждение

Представленный в статье клинический пример показывает возможность использования описанной методики при рекон-

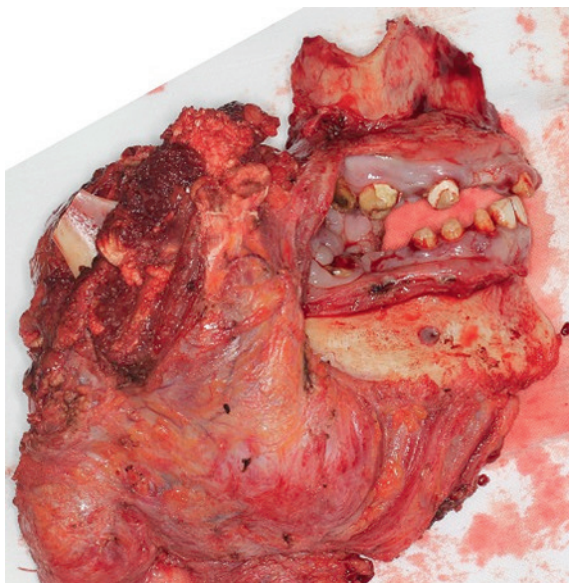


Рис. 6. Макропрепарат препарата опухоли и вид полученного дефекта лица

Figure 6. Macro-preparation of the tumor and the appearance of resulting facial defect

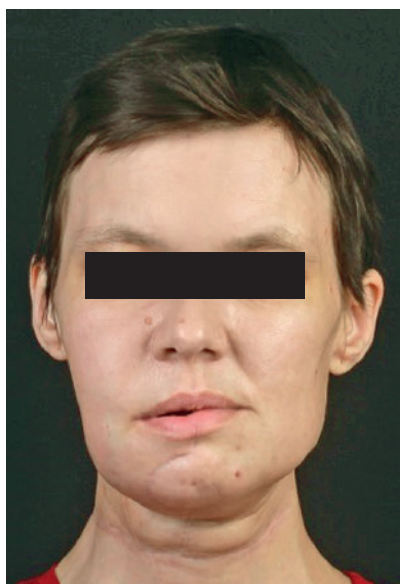

Рис. 8. Пациентка через 12 месяцев после операции

Figure 8. The patient 12 months after surgery

струкции обширных дефектов средней и нижней трети лица двумя свободными реvascularизированными кожно-костно-мышечными малоберцовыми трансплантатами и альтернативой лицевой трансплантации для пациента.

Реконструктивная хирургия позволяет устранять сопоставимые по размерам и характеру дефекты с возможностью закрытия жизненно-важных анатомических образований и устранения угрозы жизни пациента в послеоперационном периоде, к примеру, перемещенным пекторальным лоскутом. Однако возможности использования реvascularизированных трансплантатов позволяют провести радикальное хирургическое лечение без

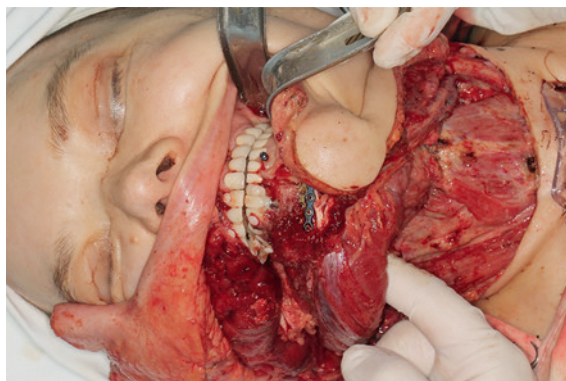


Рис. 7. Фиксированные трансплантаты в положении отведения и в прикусе

Figure 7. Fixed grafts in abduction and occlusion positions

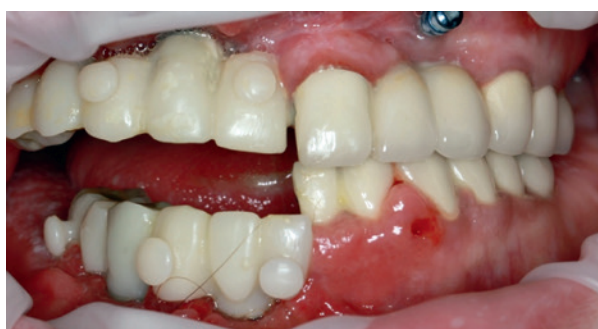

Рис. 9. Вид полости рта через 12 месяцев после операции

Figure 9. View of the oral cavity 12 months after surgery

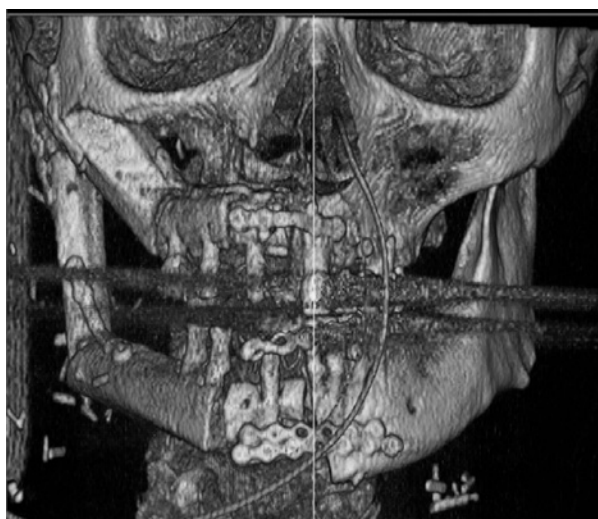

Рис. 10. МСКТ-срезы лицевого скелета пациентки через 12 месяцев после операции

Figure 10. MSCT slices of the patient's facial skeleton 12 months after surgery

значительного ущерба социальной адаптации пациента. В связи с этим вопрос проведения подобных реконструктивных вмешательств остается дискуссионным, но при должной подготовке и наличии необходимого оборудования и специалистов имеет смысл рассматривать возможность проведения вмешательств.

Для подобной операции необходимо достаточное число квалифицированных хирургов для выполнения этапов синхронно с целью сокращения операционного времени, времени гипоксии лоскутов и улучшения послеоперационного прогноза пациента.

Залогом успеха данной операции и стабильности результата стало использование одномоментно установленных дентальных имплантатов с временными коронками, что дало двойной интраоперационный контроль моделировки и остеосинтеза трансплантатов, дополнительную опору для малоберцовых трансплантатов и сохранило стабильность зубочелюстной системы пациентки.

В будущем при подобной реконструкции стоит рассмотреть возможность наложения анастомозов с одной стороны, что сократит длину необходимой ножки и увеличит объем доступной для реконструкции кости.

В аналогичных клинических ситуациях допустимо использование «throw flow» техники реваскуляризации трансплантатов с обязательной предоперационной оценкой рисков использования методики.

## ЛИТЕРАТУРА/REFERENCES

1. Nisanc M., Turegun M., Er E., Sengezer M. Reconstruction of the Middle and Lower Face with Three Simultaneous Free Flaps: Combined Use of Bilateral Fibular Flaps for Maxillomandibular Reconstruction. *Ann. Plast. Surg.* 2003;51(3):301–7. doi:10.1097/01.sap.0000054248.59489.ca.
2. Mericli A.F., Friedstat J.S., Chang E I., Hanasono M.M. Simultaneous vascularized bony reconstruction of the maxilla and mandible using a single fibula: A case report. *Microsurg.* 2017;37(3):243–7. doi:10.1002/micr.30129.
3. Punpale A.S., Prasad J.S.R., Shetty K.P., Kadam S., Udupa V. An innovative design for simultaneous reconstruction of complex maxillo-mandibular defects with single free fibula osteocutaneous flap. *J. Plast. Reconstr. Aesth. Surg.* 2006;59(1):96–101. doi:10.1016/j.bjps.2005.07.006.
4. Hanasono M.M., Corbitt C.A., Yu P., Skoracki R.J. Success of sequential free flaps in head and neck reconstruction. *J. Plast. Reconstr. Aesth. Surg.* 2014;67(9):1186–93. doi:10.1016/j.bjps.2014.05.012.
5. Urken M.L., Buchbinder D., Costantino P.D., Sinha U., Okay D., Lawson W., Biller H.F. Oromandibular Reconstruction Using Microvascular Composite Flaps. *Arch. Otolaryngol. – Head & Neck Surg.* 1998;124(1):46. doi:10.1001/archotol.124.1.46.
6. Chang Y.-M., Coskunfirat O. K., Wei F.-C., Tsai C.-Y., Lin H.-N. Maxillary Reconstruction with a Fibula Osteoseptocutaneous Free Flap and Simultaneous Insertion of Osseointegrated Dental Implants. *Plast. Reconstr. Surg.* 2004;113(4):1140–5. doi:10.1097/01.prs.0000110326.17712.97.
7. Wei F.C., Santamaria E., Chang Y.M., Chen H.C. Mandibular reconstruction with fibular osteoseptocutaneous free flap and simultaneous placement of osseointegrated dental implants. *J. Craniofac. Surg.* 1997;8(6):512–21.

Поступила 25.11.19

Принята в печать 06.07.20

Received 25.11.19

Accepted 06.07.20

Вклад авторов: Д.Н. Назарян – постановка диагноза, проведение операции, проверка статьи. А.С. Дикарев – постановка диагноза, проведение операции, этапа резекции, проверка статьи. А.С. Караян – проведение операции, проверка статьи. М.А. Мохирев – проведение этапа моделировки и остеосинтеза трансплантатов, проверка статьи. И.Н. Ляшев – проведение этапа моделировки трансплантата, проверка статьи. Г.К. Захаров. ассистирование на операции, А.В. Федосов – ассистирование на операции. А.В. Батырев – ассистирование на операции,

написание статьи, курация больной. М.Б. Потапов – ассистирование на операции. М.М. Черненький – виртуальное планирование операции. Ю.А. Васильев – проведение предоперационных и контрольных исследований по собственному протоколу. Г.Г. Кялов – изготовление ортопедических конструкций. Л.А. Снегирев – оценка и работа с мышечным тонусом жевательной мускулатуры пациентки. С.С. Чаушева – ассистирование на операции. Ю.Н. Васильева – проведение предоперационных и контрольных исследований по собственному протоколу.

Authors' contributions: D.N. Nazaryan – making a diagnosis, performing an operation, checking an article. A.S. Dikarev – making a diagnosis, performing the operation (a stage of resection), checking an article. A.S. Karayan – performing the operation, checking the article. M.A. Mokhirev – performing the stage of modeling and osteosynthesis of grafts, checking the article. I.N. Lyashev – performing the graft modeling stage, checking the article. G.K. Zakharov – assistance for operations. A.V. Fedosov – assistance for operations. A.V. Batyrev – assistance in operations, writing an article, surveillance of a patient. M.B. Potapov – assistance for operations. M.M. Chernenky – virtual planning of the operation. Yu.A. Vasiliev – conducting preoperative and control studies according to the designed protocol. G.G. Kyalov – manufacturing of orthopedic structures. L.A. Snegirev – assessment and work with the muscle tone of the patient's masticatory muscles. S.S. Chausheva – assistance in operations. Yu.N. Vasiliev – conducting preoperative and control studies according to the designed protocol.

## Информация об авторах:

Д.Н. Назарян – к.м.н., заведующий отделением челюстно-лицевой и пластической хирургии ФГБУ НМИЦО ФМБА России, Москва, Россия, e-mail: craniofacial@yandex.ru, ORCID 0000-0001-9423-2221

А.С. Дикарев – к.м.н., врач-онколог, Краснодар, Россия, ORCID 0000-0002-8820-6614

А.С. Караян – д.м.н., профессор, заведующий научно-клиническим отделом челюстно-лицевой и пластической хирургии ФГБУ НМИЦО ФМБА России, Москва, Россия, ORCID - 0000-0002-3608-4854

М.А. Мохирев – к.м.н., челюстно-лицевой хирург отделения челюстно-лицевой и пластической хирургии ФГБУ НМИЦО ФМБА России, Москва, Россия, ORCID 0000-0001-8438-175X

И.Н. Ляшев – к.м.н., челюстно-лицевой хирург отделения челюстно-лицевой и пластической хирургии ФГБУ НМИЦО ФМБА России, Москва, Россия, ORCID 0000-0001-7173-3111

Г.К. Захаров – челюстно-лицевой хирург отделения челюстно-лицевой и пластической хирургии ФГБУ НМИЦО ФМБА России, Москва, Россия

А.В. Федосов – челюстно-лицевой хирург отделения челюстно-лицевой и пластической хирургии ФГБУ НМИЦО ФМБА России, Москва, Россия, ORCID 0000-0002-4372-7723

А.В. Батырев – челюстно-лицевой хирург отделения челюстно-лицевой и пластической хирургии ФГБУ НМИЦО ФМБА России, Москва, Россия, ORCID 0000-0003-2908-4175

М.Б. Потапов – челюстно-лицевой хирург отделения реконструктивной и пластической хирургии ФГНБУ РНЦХ им. акад. Б.В. Петровского, ORCID 0000-0002-2405-0104

М.М. Черненький – инженер-моделировщик отделения реконструктивной и пластической хирургии ФГБУ НМИЦО ФМБА России, ORCID 0000-0002-4001-5317

Ю.А. Васильев – к.м.н., врач-рентгенолог, ст. науч. сотр. ГБУЗ НПКЦ ДиТ ДЗМ, Москва, Россия, ORCID 0000-0002-0208-5218

Г.Г. Кялов – врач-стоматолог-ортопед, NKclinic, Москва, Россия, ORCID 0000-0002-1813-8775

Л.А. Снегирев – врач-стоматолог-ортопед, Бостонский институт эстетической стоматологии, Москва, Россия

*С.С. Чаушева – к.м.н., пластический хирург отделения реконструктивной и пластической хирургии ФГБУ НМИЦО ФМБА России, Москва, Россия*  
*Ю.Н. Васильева – к.м.н., врач-рентгенолог, ассистент кафедры лучевой диагностики МГМСУ, Москва, Россия*

#### **Information about the authors:**

*D.N. Nazaryan – PhD, Head of the Department of Maxillofacial and Plastic Surgery, Federal State Budgetary Institution NMSCO FMBA of Russia, Moscow, Russia, e-mail: craniofacial@yandex.ru, ORCID 0000-0001-9423-2221*

*A.S. Dikarev – PhD, oncologist, Krasnodar, Russia, ORCID 0000-0002-8820-6614*

*A.S. Karayan – Doctor of Medical Sciences, Professor, Head of the Scientific and Clinical Department of Maxillofacial and Plastic Surgery, Federal State Budgetary Institution NMSCO FMBA of Russia, Moscow, Russia, ORCID - 0000-0002-3608-4854*

*M.A. Mokhirev – PhD, maxillofacial surgeon of the Department of Maxillofacial and Plastic Surgery, Federal State Budgetary Institution NMSCO FMBA of Russia, Moscow, Russia, ORCID 0000-0001-8438-175X*

*I.N. Lyashev – PhD, maxillofacial surgeon, Department of Maxillofacial and Plastic Surgery, Federal State Budgetary Institution NMSCO FMBA of Russia, Moscow, Russia, ORCID 0000-0001-7173-3111*

*G.K. Zakharov – maxillofacial surgeon, Department of Maxillofacial and Plastic Surgery, Federal State Budgetary Institution NMSCO FMBA of Russia, Moscow, Russia*

*A.V. Fedosov – maxillofacial surgeon, Department of Maxillofacial and Plastic Surgery, Federal State Budgetary Institution NMSCO FMBA of Russia, Moscow, Russia, ORCID 0000-0002-4372-7723*

*A.V. Batyrev – maxillofacial surgeon, Department of Maxillofacial and Plastic Surgery, Federal State Budgetary Institution NMSCO FMBA of Russia, Moscow, Russia, ORCID 0000-0003-2908-4175*

*M.B. Potapov – oral and maxillofacial surgeon, Department of Reconstructive and Plastic Surgery, FSSBI RSCS n.a. acad. B.V. Petrovsky, ORCID 0000-0002-2405-0104*

*M.M. Chernenky – modeling engineer, Department of Reconstructive and Plastic Surgery, Federal State Budgetary Institution NMSCO FMBA of Russia, ORCID 0000-0002-4001-5317*

*Yu.A. Vasiliev – PhD, radiologist, Chief Researcher FSHI SPCC DTT DHM, Moscow, Russia, ORCID 0000-0002-0208-5218*

*G.G. Kyalov – dentist-orthopedist, NKclinic, Moscow, Russia, ORCID 0000-0002-1813-8775*

*L.A. Snegirev - dentist-orthopedist, Boston Institute of Aesthetic Dentistry, Moscow, Russia*

*S.S. Chausheva – PhD, plastic surgeon, Department of Reconstructive and Plastic Surgery, Federal State Budgetary Institution NMSCO FMBA of Russia, Moscow, Russia*

*Yu.N. Vasilyeva – PhD, doctor-radiologist, assistant of the Department of Radiation Diagnostics, MSMDU, Moscow, Russia*

©Коллектив авторов, 2020

## Лучевая терапия рака орорфарингеальной области – требуется ли смена приоритетов в условиях интенсивного системного бактериально-вирусного воздействия

В.А. Титова

ФГБУ Российский научный центр рентгенодиагностики Минздрава РФ, Москва, Россия  
Контакты: Титова Вера Алексеевна – e-mail :veratitova41@gmail.com

## Radiation therapy for oropharyngeal cancer – should we change the priorities under intensive systemic bacterial and viral exposure

V.A. Titova

FSBI Russian Scientific Center of Roentgenradiology of the Ministry of Health, Moscow, Russia  
For correspondence: Titova Vera Alekseevna - e-mail: veratitova41@gmail.com

## 口咽癌的放射治疗–在全身细菌和病毒的密集暴露下，我们应该改变优先顺序吗？

V.A. Titova

FSBI Russian Scientific Center of Roentgenradiology of the Ministry of Health, Moscow, Russia  
通讯作者: Titova Vera Alekseevna - e-mail: veratitova41@gmail.com

Doi: 10.25792/HN.2020.8.3.76–79

Для ранней диагностики рака орорфарингеальной области (ОФО) в условиях вирусно-бактериальной пандемии необходимо усиление клинического многопрофильного контроля состояния данной анатомической зоны при первичном контакте пациента с врачом-терапевтом, стоматологом, отоларингологом, эндоскопистом и др. При проведении диагностических методов визуализации (УЗИ, КТ, МРТ, ПЭТ-КТ) также необходим контроль состояния органов ОФО с последующим детализированным исследованием этой зоны при подозрении на онкологическое заболевание. При морфологическом подтверждении рака I–II стадий расширяются возможности хирургического лечения, в т.ч. органосохраняющего, с эффективным использованием конформной прецизионной лучевой терапии. При противопоказаниях к хирургическому лечению или его субрадикальном объеме целесообразно проведение сочетанной лучевой терапии с автоматизированной высокоэнергетической брахитерапией в условиях среднего фракционирования.

**Ключевые слова:** рак орорфарингеальной области (язык, слизистая оболочка альвеолярной области отростков челюсти, щеки, неба, полости рта) ранняя диагностика и конформная лучевая терапия

**Конфликт интересов.** Авторы заявляют об отсутствии конфликта интересов.

**Финансирование.** Работа выполнена без спонсорской поддержки.

**Для цитирования:** Титова В.А. Лучевая терапия рака орорфарингеальной области – требуется ли смена приоритетов в условиях интенсивного системного бактериально-вирусного воздействия. Голова и шея. Российский журнал = Head and neck. Russian Journal. 2020;8(3):76–79

Авторы несут ответственность за оригинальность представленных данных и возможность публикации иллюстративного материала – таблиц, рисунков, фотографий пациентов.

### ABSTRACT

The close clinical multidisciplinary monitoring provides an early diagnosis of oropharyngeal cancer at an initial contact with therapist, dentist, otolaryngologist, endoscopist, etc., during a viral-bacterial pandemic. The OPR organs must also be examined with imaging methods (ultrasound, CT, MRI, PET-CT), followed by a detailed assessment in case of suspected cancer. Morphologically confirmed I–II cancer stage expands the possibilities of surgical treatment, enabling to conduct organ-preserving operations with an effective conformal precision radiation therapy. In case of contraindications to surgical treatment or its subradical volume, combined radiation therapy becomes an option of choice, with automated high-power brachytherapy under conditions of medium fractionation.

**Key words:** oropharyngeal cancer (tongue, mucous membrane of the jaw processes alveolar region, cheek, palate, oral cavity) early diagnosis and conformal radiation therapy

**Conflicts of interest.** The authors have no conflicts of interest to declare.

**Funding.** There was no funding for this study.

**For citation: Titova V.A. Radiation therapy for oropharyngeal cancer – should we change the priorities under intensive systemic bacterial and viral exposure. Head and neck. Russian Journal. 2020;8(3):76–79**

The authors are responsible for the originality of the data presented and the possibility of publishing illustrative material – tables, figures, photographs of patients.

**摘要**

在病毒-细菌大流行期间，密切的临床多学科监测可在与治疗师、牙医、耳鼻喉科医生、内窥镜医生等初次接触时提供口咽癌的早期诊断。OPR器官还必须用影像学方法(超声、CT、MRI、PET-CT)检查，然后在怀疑癌症的情况下进行详细的评估。形态学证实的I-II期癌症阶段扩大了手术治疗的可能性，从而能够通过有效的适形精确放射疗法进行器官保留手术。在手术治疗或其亚根治性体积有禁忌症的情况下，联合放射治疗成为一种选择，在中等分馏条件下采用自动高功率近距离放射治疗。

关键词：口咽癌(舌头、颌突粘膜、牙槽区、颊部、腭部、口腔)早期诊断和适形放射治疗

利益冲突 提交人没有利益冲突可申报。

资金 这项研究没有资金。

引用： **Titova V.A. Radiation therapy for oropharyngeal cancer – should we change the priorities under intensive systemic bacterial and viral exposure. Head and neck. Russian Journal. 2020;8(3):76–79**

作者负责提供的数据的原创性和出版说明性材料的可能性-表格、数字、患者的照片。

Широкое обсуждение актуальных вопросов диагностики и лечения злокачественных новообразований, локализованных в области головы и шеи, проведенное в рамках VIII международного междисциплинарного конгресса по заболеваниям органов головы и шеи, проведенного 28–31 мая 2020 в Москве в режиме *on-line*, подтвердило высокий интерес и активность участников, особенно с учетом сложной эпидемической обстановки в столице и регионах России. Особая роль сегодня принадлежит проблеме использования локального метода лучевой терапии рака орофарингеальной области (ОФО) с позиции оценки терапевтических приоритетов в условиях интенсивного системного бактериально-вирусного воздействия. Необходимость интеграции наших усилий очевидна.

Несколько десятилетий мы наблюдаем и участвуем в эволюционном процессе диагностики и лечения злокачественных новообразований головы и шеи. Достижения и перспективы весьма ощутимы, однако в условиях наших социальных и медицинских реалий необходимо акцентировать внимание на некоторых позициях, которые должны помочь нам в лечении пациентов с данными локализациями опухолей с учетом недавно утвержденных Минздравом России медицинских стандартов оказания пациентам высокотехнологичной медицинской помощи.

Оставляем без комментариев вопросы лечения злокачественных новообразований мозга, т.к. для этого сегодня имеется вся современная высокотехнологичная медицинская и техническая база. Что касается опухолей ОФО (полости рта, носа, гортани и глотки), то сегодня следует четко стратифицировать медицинские возможности для пациентов этой категории на территории России, чтобы не отвлекать необходимые финансовые средства от решения других приоритетных задач медицины.

**Диагностика опухолей ОФО в условиях прошедшей вирусно-бактериальной пандемии и возможности локального повторения инфицирования больших контингентов требует сегодня:**

- Активизации клинической работы врачей профильных и смежных специальностей-терапевтов, стоматологов, ЛОР-специалистов. Детализированный осмотр полости рта, слизистой оболочки гортаноглотки, неба, миндалин, верхней

и нижней челюстей с получением анамнестических данных о перенесенной бактериальной и вирусной инфекции, в т.ч. больничной (группа стафилококка, HPV и др.) должен заканчиваться формированием письменного заключения, выдаваемого на руки пациенту для формирования групп риска.

- При эндоскопических диагностических исследованиях (гастро-скопия, ларинго-бронхоскопия у пациентов из групп риска или при первичных эндоскопических осмотрах) осуществление направленного визуального контроля состояния слизистых оболочек в зонах, наиболее часто сопряженных с онкопатологией ОФО (язык, дно полости рта, слизистая оболочка альвеолярного отростка верхней и нижней челюстей, миндалины). Выдача письменных заключений пациенту на руки обязательна.
- Детализации информации сонографического исследования, которое должно быть выполнено во всей полноте для получения данных о локализации первичной опухоли, ее линейных размерах, объеме, глубине инвазии и зон регионарного метастазирования – состоянии лимфоузлов с теми же объективными критериями. При более высоком уровне УЗ-исследования важными для проведения химиотерапии и лучевой терапии являются данные о состоянии тканевого кровотока.
- При рентгенологических диагностических исследованиях в стоматологии и оторинолангологии осуществлять на уровне специалистов-диагностов контроль состояния челюстно-лицевой области для экспресс-поиска признаков любой патологии в анализируемой зоне.
- Тщательного контроля результатов компьютерной (КТ) и магнитно-резонансной томографии (МРТ) у пациентов с любыми заболеваниями, если ОФО была включена в зону визуализации, не ограничиваясь стандартным заключением ... не является диагнозом...
- При выполнении позитронно-эмиссионной компьютерной томографии (ПЭТ-КТ) у пациентов с любыми заболеваниями регистрировать накопление радиофармпрепаратов с повышенным или умеренно повышенным уровнем в органах ОФО.

- При подозрении на онкозаболевание органов ОФО направлять пациентов в профильные стационары для проведения адекватной биопсии. При подтверждении диагноза необходимо осуществлять междисциплинарный консилиум для стандартизации лечения и дальнейшей маршрутизации пациента, сохраняя принцип начала противоопухолевого лечения через 12 дней после морфологической верификации диагноза.

#### Конформная дистанционная лучевая терапия опухолей ОФО

Современное оснащение лучевой терапии ускорительной техникой с диапазоном терапевтической энергии 6–18 МэВ и аппаратами для автоматизированной контактной лучевой терапии (брахитерапии) позволяют использовать локальный метод в рамках комбинированного и радикального воздействия при раке ОФО.

Однако сегодня нам необходимо достигнуть консенсуса по позициям лучевой терапии и принципам ее сочетания с хирургическим и цитостатическим воздействиями с применением технологий таргетной терапии, которые подтвердили несомненный прогресс при местно распространенном и метастатическом раке ОФО. При этом не исключено, что в настоящее время к нам будут поступать пациенты, перенесшие вирусную агрессию и существенные изменения иммунологического статуса, что требует анализа возможных рисков увеличения частоты и тяжести побочных эффектов при существенном нарушении репаративных возможностей их организма.

Поэтому сегодня требуется применение таких программ лечения, которые гарантированно демонстрировали бы свой эффект, минимизируя частоту и тяжесть лучевых и комбинированных осложнений. Это касается также радикального хирургического, и других компонентов комплексного лечения пациентов раком ОФО, для которых необходим строгий индивидуальный подход к маршрутизации и объему терапевтических мероприятий.

Говоря о совершенствовании диагностического и лечебного процессов, именно сегодня необходимо решить вопрос ранней диагностики рака ОФО, если не в рамках внутриэпителиальных поражений, то предпочтительно в рамках I–II стадий заболевания (T1-2N0M0 или T1N1M0).

При этом хирургическое лечение должно быть выполнено на первом этапе, а лучевая терапия носить профилактический характер при минимальном объеме облучения и сочетании дистанционного и внутрисполостного (а не интратканевого компонента, т.к. от большинства инвазивных форм радиотерапевтического воздействия в период пандемии следует воздержаться).

Строго локализованное и прецизионное ориентированное радиотерапевтическое воздействие необходимо проводить сегодня за минимально возможный короткий промежуток времени, в связи с чем реальным режимом фракционирования при профилактическом облучении может стать режим подведения разовой очаговой дозы: РОД 3 Гр в рамках 5 фракций в неделю на фоне активных мероприятий сопровождения по снижению частоты осложнений. Важную роль при этом играет локальная и системная терапия излучением лазера. Импортзамещающие технологии уже располагают отечественными интегрированными трехволновыми лазерными системами – аппарат ЛАЗОН-ФТ (ФДТ, радиомодифицирующая лазерная гипертермия и лазерное излучение НИЛИ) с разрешительными документами на использование в медицине и медицинскими технологиями Минздрава России.

Вопрос о проведении конформной лучевой терапии расширенными объемами с локальным повышением значений РОД

(технология, именуемая как *bust*) требует сегодня детализации клинических показаний и начального применения в медицинских учреждениях высоко уровня для сравнения результатов и оценки частоты и степени тяжести осложнений, развивающихся у пациентов, перенесших вирусную агрессию.

Несомненно, что в условиях пандемии ставится вопрос о пред- и послеоперационной лучевой терапии, которая также требует осмысления как с позиции предлагаемых режимов облучения, их продолжительности и реальных сроков выполнения хирургического и лучевого компонентов, которые часто не могут быть соблюдены из-за их реализации в различных медицинских учреждениях.

#### Контактная высокомогущностная лучевая терапия (брахитерапия) опухолей ОФО

Метод сохраняет свое важное место в достижении стойкого излечения опухолей ОФО как в рамках комбинированного, так и самостоятельного радиотерапевтического воздействия.

Привлечение системной и локальной полихимиотерапии, в т.ч. с использованием таргетных препаратов, при лучевой терапии местнораспространенного, рецидивного или радиорезистентного рака ОФО является необходимым атрибутом комплексного лечения, но при этом экономически существенно обременительным для практического здравоохранения. Поэтому стандартизация технологий брахитерапии гарантирует экономически эффективное распределение финансов, в т.ч. и для обеспечения системной терапии в больших объемах.

Брахитерапия сегодня представлена преимущественно автоматизированными вариантами с дистанционным подведением малогабаритных закрытых источников высокой активности на основе радонуклидов  $^{192}\text{Ir}$  или  $^{60}\text{Co}$  в предварительно размещенных и фиксированных непосредственно в опухоли или ложе опухоли интрататах или эндостатах (аппликаторах, позволяющих разместить источники без инвазивного радиохирургического вмешательства). Планирование проводится с использованием систем 3D дозиметрического и радиобиологического планирования, что требует прямого контроля предписанной и реально подведенной дозы излучения путем дозиметрии *in vivo*. Это является необходимым фактором обеспечения гарантии качества брахитерапии и профилактики осложнений, которые часто сопровождают комбинированное и комплексное лечение пациентов с раком ОФО.

В отличие от дистанционного облучения при брахитерапии преобладает физический закон снижения мощности дозы по квадрату расстояния, что учитывается при построении терапевтического изодозного распределения от одного или группы излучателей, часто ориентированных в нескольких плоскостях. Поэтому необходимо обеспечить совпадение созданного многоплоскостного изображения эндостатов, предписанного и реально выполненного во время облучения дозиметрического плана.

Ошибки в определении объема облучения (HR CTV D90) и органов риска (D2  $\text{cm}^3$ ) при реконструкции эндостатов и за счет смещения позиции источников достигают соответственно 4 и 4%, тогда как при несоответствии оконтуривания опухоли-мишени и органов риска достигают существенно больших значений и составляют соответственно 9 и 5–11%. Смещения интрататов и аппликаторов от фракции к фракции также определяют риски превышения предписанной терапевтической дозы (Tanderup и с оавт., R&O).

В настоящее время определены 20–30% дозиметрических неопределенностей в D2  $\text{cm}^3$  для органов риска (OAR s)

за каждую фракцию между предписанной и полученной дозами, что может существенно влиять на рост частоты побочных эффектов.

### Выводы:

1. Необходимо изменить подходы к диагностическому процессу при опухолях ОФО, активизировать все клинические и диагностические службы для обнаружения начальных форм рака.
2. Необходимо сократить интервал между диагностическим и лечебным процессами за счет четкой маршрутизации пациентов с подтвержденным диагнозом рака ОФО и общие сроки лечения.
3. Необходимо ускорить выполнение хирургического этапа лечения первичной опухоли и зон регионального метастазирования рака ОФО.
4. Целесообразно использовать конформную сочетанную лучевую терапию в сроки до 2–3 недель в режиме фракционирования дозы 3 Гр 5 раз в неделю в условиях интенсивной терапии сопровождения.
5. Целесообразно проводить регулярный контроль предписанных и реально подводимых терапевтических доз конформной

лучевой терапии для обеспечения гарантии качества и снижения частоты и интенсивности побочных эффектов.

*Поступила 10.04.20*

*Принята в печать 06.06.20*

*Received 10.04.20*

*Accepted 06.06.20*

*Вклад авторов: Титова В.А. — концепция и дизайн исследования, обзор публикаций по теме статьи, сбор данных, анализ полученных данных, написание текста рукописи, редактирование.*

*Authors' contributions: Titova V.A. — conception and design of the study, data collection and analysis, manuscript preparation, and editing.*

### Информация об авторе:

*В.А. Титова — д.м.н., профессор, главный научный сотрудник ФГБУ РНЦРР Минздрава РФ, Москва, Россия; e-mail :veratitova41@gmail.com*

### Author's information:

*V.A. Titova — Doctor of Medical Sciences, Professor, Chief Researcher of the Federal State Budgetary Institution RSCRR of the Ministry of Health of the Russian Federation, Moscow; e-mail: veratitova41@gmail.com*



## Памяти Владимира Сергеевича Козлова



Шестого июля в 6.45 утра после тяжелой болезни ушел из жизни Главный внештатный оториноларинголог ГМУ Управления делами Президента РФ, заведующий кафедрой оториноларингологии ФГБУ ДПО «Центральная государственная академия» УД Президента РФ, заслуженный врач РФ, профессор Козлов Владимир Сергеевич. Седьмого апреля ему исполнилось 64 года.

Его профессиональный путь берет начало с Ярославского государственного медицинского института, закончив который в 1979 г., после окончания клинической ординатуры и аспирантуры в 1984 г., В.С. Козлов приступил к работе ассистентом кафедры оториноларингологии. Параллельно в 1990 г. он на базе Ярославской областной клинической больницы организовал и стал руководителем первого в стране Ринологического центра, который в дальнейшем был преобразован в Центр микроэндоскопической оториноларингологии. В 1985 г. В.С. Козлов защитил кандидатскую диссертацию «Диагностика заболеваний околоносовых пазух с применением препаратов на основе крахмально-агарового геля», в 1997 г. – докторскую диссертацию «Консервативное и хирургическое лечение острого и хронического синусита». В 2000 г. В.С. Козлов утвержден в ученом звании профессора. С 2003 по 2006 г. заведовал кафедрой оториноларингологии Ярославской государственной медицинской академии. В 2006 г. был приглашен на должность заведующего отделением оториноларингологии ФГБУ «Центральная клиническая больница с поликлиникой» УД Президента РФ, в апреле 2012 г. был назначен научным руководителем по оториноларингологии этой больницы и одновременно возглавил кафедру оториноларингологии ФГБУ «Учебно-научный медицинский центр» Управления делами Президента РФ, который в 2015 г. был преобразован в ФГБУ ДПО «Центральная государственная медицинская академия» УД Президента РФ.

Человек невероятного научного и творческого потенциала, он был создателем научной школы эндоскопической эндоназальной хирургии, организатором в 1995 г. в Ярославле первого российского курса «Функциональная внутриносовая микроэндоскопическая хирургия», на котором в течение 10 лет прошли обучение более 500 курсантов. В 1999 г. по инициативе В.С. Козлова был проведен первый российско-германский курс «Современная микрохирургия среднего уха», который повторно прошел в 2003 г. Качество обучения на этих курсах соответст-

вовало общепринятому мировому уровню, включая лекции, «живую» хирургию и работу в анатомическом театре. В 2001 г. по инициативе В.С. Козлова в Ярославле были проведены XX Международный конгресс «Инфекция и аллергия носа» (ISIAN) и IV Конгресс Российского общества ринологов, в которых приняли участие 400 врачей из России и 350 врачей из 34 стран мира. Владимир Сергеевич был замечательным врачом, в совершенстве владел операционной техникой, выполнял свыше 500 хирургических вмешательств в год, до последнего проводил консультации пациентов.

Профессор В.С. Козлов пользовался заслуженным авторитетом среди коллег, являлся членом правления Российского общества оториноларингологов и Российского общества ринологов, членом редакционных коллегий журналов Российская ринология, Российская оториноларингология, Rivista Italiana di Otorinolaringologia. В 1996 г. Он был избран почетным членом Общества ринологов Бразилии, а в 2015 г. – Общества ринологов Румынии. В знак признания заслуг в научной и практической деятельности Владимир Сергеевич в 2001 г. стал лауреатом Национальной премии лучшего врача России «Призвание», в 2016 г. был награжден почетной грамотой Президента РФ.

Он являлся автором более 350 научных публикаций, 18 патентов и авторских свидетельств на изобретения и полезные модели СССР и РФ. Три изобретения запатентованы в 26 странах мира. Всемирную известность он получил за создание совместно с соавторами новой технологии и устройств для лечения синуситов – синус-катетеров ЯМИК, которые выпускаются серийно и внедрены в повседневную практику врачей как в нашей стране, так и за рубежом, троакар Козлова – инструмента для операции на верхнечелюстной пазухе и кюретки для аденотомии, которые серийно производятся германской фирмой «Карл Шторц» и применяются в клинической практике российскими и зарубежными врачами. В последнее время он активно занимался темой симуляционного обучения в оториноларингологии, совместно с соавторами разработал ряд тренажеров для обучения эндоскопической внутриносовой хирургии, которые защищены патентом РФ.

Нам бесконечно жалко, что тяжелая болезнь так быстро унесла такого сильно, физически активного человека.

Все оториноларингологи лечебных учреждений ГМУ УД Президента РФ скорбят о невозможной утрате. Выражаем искренние соболезнования родным и близким.

Коллектив кафедры оториноларингологии ФГБУ ДПО «Центральная государственная медицинская академия» УД Президента РФ и отделений оториноларингологии ФГБУ «ЦКБ с поликлиникой», ФГБУ «Клиническая больница №1», ФГБУ «Поликлиника №1», ФГБУ «Поликлиника №2», ФГБУ «Поликлиника №3», ФГБУ «Объединенная больница с поликлиникой» УД Президента РФ», Редколлегия журнала «Российская ринология»

